

**КЛИНИЧЕСКИЕ РЕКОМЕНДАЦИИ (ПРОТОКОЛЫ ЛЕЧЕНИЯ) ПРИ
ДИАГНОЗЕ ЧАСТИЧНОЕ ОТСУТСТВИЕ ЗУБОВ (ЧАСТИЧНАЯ ВТОРИЧНАЯ
АДЕНТИЯ, ПОТЕРЯ ЗУБОВ ВСЛЕДСТВИЕ НЕСЧАСТНОГО СЛУЧАЯ, УДАЛЕНИЯ
ИЛИ ЛОКАЛИЗОВАННОГО ПАРОДОНТИТА)**

*Утверждены Постановлением № 15 Совета Ассоциации общественных объединений
«Стоматологическая Ассоциация России» от 30 сентября 2014 года*

Клинические рекомендации (протоколы лечения) «Частичное отсутствие зубов (частичная вторичная адентия, потеря зубов вследствие несчастного случая, удаления или локализованного пародонтита)» подготовлены Московским государственным медико-стоматологическим университетом им. А.И.Евдокимова (А.Ю. Малый, А.И. Эктова, Ю.А. Гзюнова, И.А. Ругина), Центральным научно-исследовательским институтом стоматологии и челюстно-лицевой хирургии (В.Д. Вагнер), Институтом повышения квалификации ФМБА России (В.Н. Олесова) и Кировской государственной медицинской академией (В.Ю. Никольский, В.А. Разумный) и представляют собой актуализированную версию Протокола ведения больных «Частичное отсутствие зубов (частичная вторичная адентия)» утвержденного в 2004 году (авторы разработчики - МГМСУ А.Ю. Малый и др., ММА им. И.М. Сеченова - П.А. Воробьев и др., стоматологическая поликлиника № 2 г. Москвы - С.Г. Чеповская и др.).

I. ОБЛАСТЬ ПРИМЕНЕНИЯ

Клинические рекомендации (протокол лечения) «Частичное отсутствие зубов (частичная вторичная адентия, потеря зубов вследствие несчастного случая, удаления зубов или локализованного пародонтита)» предназначен для применения в системе здравоохранения Российской Федерации.

II. НОРМАТИВНЫЕ ССЫЛКИ

В настоящем протоколе использованы ссылки на следующие документы:

- Постановление Правительства Российской Федерации от 05.11.97 № 1387 «О мерах по стабилизации и развитию здравоохранения и медицинской науки в Российской Федерации» (Собрание законодательства Российской Федерации, 1997, № 46, ст. 5312).
- Приказ Минздравсоцразвития России №1664н от 27 декабря 2011г. Об утверждении номенклатуры медицинских услуг.
- Федеральный закон от 21 ноября 2011г. №323-ФЗ «Об основах охраны здоровья граждан в Российской Федерации» (Собрание законодательства Российской Федерации, 2011, № 48, ст. 6724).

III. ОБОЗНАЧЕНИЯ И СОКРАЩЕНИЯ

В настоящем протоколе используются следующие обозначения и сокращения:

МКБ 10 — Международная статистическая классификация болезней и проблем, связанных со здоровьем.

МКБ-С — Международная классификация стоматологических болезней на основе МКБ-10

Клинические рекомендации - Клинические рекомендации (протокол лечения) «Частичное отсутствие зубов (частичная вторичная адентия, потеря зубов вследствие несчастного случая, удаления зубов или локализованного пародонтита)».

IV. ОБЩИЕ ПОЛОЖЕНИЯ

Клинические рекомендации (протокол лечения) «Частичное отсутствие зубов (частичная вторичная адентия, потеря зубов вследствие несчастного случая, удаления или локализованного пародонтита)» являются рекомендательным документом по оказанию медицинской помощи пациентам, утвержденным медицинской профессиональной организацией Стоматологическая Ассоциация России (СтАР) в установленном порядке, в соответствии с ч.2 ст. 76

Федерального закона «Об основах охраны здоровья граждан в Российской Федерации» от 21.11.2011 г. №323-ФЗ.

Клинические рекомендации (протокол лечения) «Частичное отсутствие зубов (частичная вторичная адентия, потеря зубов вследствие несчастного случая, удаления или локализованного пародонтита)» разработан для решения следующих задач:

- установление единых требований к порядку диагностики и лечения больных с частичным отсутствием зубов;
- унификация разработок базовых программ обязательного медицинского страхования и оптимизация медицинской помощи больным с частичным отсутствием зубов;
- обеспечение оптимальных объемов, доступности и качества медицинской помощи, оказываемой пациенту в медицинском учреждении и на территории в рамках государственных гарантий обеспечения граждан бесплатной медицинской помощью.

Область распространения настоящего протокола — стоматологические медицинские организации.

В настоящем протоколе используется шкала убедительности доказательств данных:

- A) **Доказательства убедительны:** есть веские доказательства предлагаемому утверждению.
- B) **Относительная убедительность доказательств:** есть достаточно доказательств в пользу того, чтобы рекомендовать данное предложение.
- C) **Достаточных доказательств нет:** имеющихся доказательств недостаточно для вынесения рекомендации, но рекомендации могут быть даны с учетом иных обстоятельств.
- D) **Достаточно отрицательных доказательств:** имеется достаточно доказательств, чтобы рекомендовать отказаться от применения данного лекарственного средства в определенной ситуации.
- E) **Веские отрицательные доказательства:** имеются достаточно убедительные доказательства того, чтобы исключить лекарственное средство или методику из рекомендаций.

V. ВЕДЕНИЕ ПРОТОКОЛА

Ведение клинических рекомендаций (протокола лечения) «Частичное отсутствие зубов (частичная вторичная адентия, потеря зубов вследствие несчастного случая, удаления или локализованного пародонтита) осуществляется Московским государственным медико-стоматологическим университетом им. А.И. Евдокимова Министерства здравоохранения Российской Федерации (ГБОУ ВПО МГМСУ им. А.И.Евдокимова Минздрава России). Система ведения предусматривает взаимодействие Московского государственного медико-стоматологического университета им. А.И. Евдокимова со всеми заинтересованными организациями.

VI. ОБЩИЕ ВОПРОСЫ

Частичное отсутствие зубов (частичная вторичная адентия, потеря зубов вследствие несчастного случая, удаления или локализованного пародонтита) является одним из самых распространенных заболеваний: по данным Всемирной организации здравоохранения, им страдают до 75% населения в различных регионах земного шара [13].

В нашей стране в общей структуре оказания медицинской помощи больным в лечебно-профилактических учреждениях стоматологического профиля это заболевание составляет от 40 до 75% и встречается во всех возрастных группах пациентов [9, 13, 19].

Частичное отсутствие зубов непосредственным образом влияет на качество жизни пациента. Частичное отсутствие зубов обуславливает нарушение, вплоть до полной утраты, жизненно важной функции организма — пережевывания пищи, что сказывается на процессах пищеварения и поступления в организм необходимых питательных веществ, а также нередко является причиной развития заболеваний желудочно-кишечного тракта воспалительного характера.

Не менее серьезными являются последствия частичного отсутствия зубов для социального статуса пациентов: нарушения артикуляции и дикции сказываются на коммуникативных способностях пациента, эти нарушения, одновременно с изменениями внешности вследствие утраты зубов и развивающейся атрофии жевательных мышц, могут обусловить изменения психоэмоционального состояния, вплоть до нарушений психики.

Частичное отсутствие зубов является также одной из причин развития специфических осложнений в челюстно-лицевой области, таких, как феномен Попова-Годона, дисфункции височно-нижнечелюстных суставов и соответствующего болевого синдрома.

Несвоевременное и некачественное восстановление целостности зубных рядов при их частичном отсутствии обуславливает развитие таких функциональных нарушений, как перегрузка пародонта оставшихся зубов, развитие патологической стираемости, нарушения биомеханики зубочелюстной системы.

Несвоевременное и/или некачественное лечение частичного отсутствия зубов ведет к развитию таких заболеваний зубочелюстной системы, как болезни пародонта, в отдаленной перспективе — к полной утрате зубов — полному отсутствию зубов обеих челюстей.

Понятие «потеря зубов вследствие несчастного случая, удаления или локализованного пародонтита» (K08.1 по МКБ-С — Международная классификация стоматологических болезней на основе МКБ-10) и такие термины, как «частичная вторичная адентия» и «частичное отсутствие зубов» (в отличие от адентии — нарушения развития и прорезывания зубов — K 00.0), по сути являются синонимами и применяются как в отношении каждой из челюстей, так и к обеим челюстям. Синонимом терминов «частичное отсутствие зубов» и «частичная вторичная адентия» является также понятие дефекта

зубного ряда, означающего отсутствие одного или нескольких зубов.

Частичное отсутствие зубов следует отличать от адентии (первичной), при которой дефект зубного ряда развился вследствие отсутствия или гибели зачатков постоянных зубов.

Частичное отсутствие зубов является следствием кариеса и его осложнений, удаления зубов и/или утраты вследствие несчастного случая (травмы), заболеваний пародонта и т. д.

Кариес в нашей стране является одним из самых распространенных заболеваний. Его распространенность у взрослого населения в возрасте от 35 лет и старше составляет 98—99%. Показатели развития осложнений кариеса также высокие: процент удалений в возрастной группе старше 35—44 лет составляет 5,5, а в следующей возрастной группе — 17,29% [33]. В структуре стоматологической помощи по обращаемости больные пульпитом, который, как правило, является следствием нелеченного кариеса, составляют 28—30% [32].

Заболеваемость пародонта в возрастной группе 35—44 лет составляет 86% [31].

Данные заболевания, при несвоевременном и некачественном лечении, могут привести к спонтанной утрате зубов вследствие патологических процессов в тканях пародонта воспалительного и/или дистрофического характера, к удалению не подлежащих лечению зубов и/или их корней при глубоком кариесе, пульпите и периодонтите.

Несвоевременное ортопедическое лечение частичного отсутствия зубов, в свою очередь, обуславливает развитие осложнений в челюстно-лицевой области и височно-нижнечелюстном суставе, а также усугубляет процесс утраты зубов.

Главным признаком частичного отсутствия зубов считается отсутствие в зубном ряду от одного до пятнадцати зубов на одной из челюстей [8, 35].

Клиническая картина характеризуется отсутствием одного или нескольких зубов при наличии одного или нескольких естественных зубов или их корней. Проявления частичного отсутствия зубов зависят от топографии дефектов и количества отсутствующих зубов и отличаются многообразием.

Особенностью данной патологии является отсутствие у пациентов болевого синдрома. При отсутствии одного или двух, а иногда и нескольких зубов больные нередко не ощущают дискомфорта и не обращаются к врачу.

Частичное отсутствие даже одного зуба в любой функционально ориентированной группе зубов может привести к развитию феномена Попова-Годона, прямого или отраженного травматических узлов, в результате чего развивается воспаление в десне, деструкция костной ткани и развитие патологических карманов, в первую очередь, в области зубов, ограничивающих дефект.

При отсутствии одного или нескольких фронтальных зубов на верхней челюсти клиническая картина характеризуется симптомом «западения» верхней губы. При значительном отсутствии боковых зубов отмечается «западение» мягких тканей щек, губ.

При отсутствии даже одного фронтального зуба на верхней и/или нижней челюсти может наблюдаться нарушение дикции.

Частичное отсутствие зубов на обеих челюстях без сохранения

антагонизирующих пар зубов в каждой функционально ориентированной группе зубов приводит к снижению высоты нижнего отдела лица, нередко к развитию ангулярных хейлитов («заеды»), патологии височно-нижнечелюстного сустава, изменениям конфигурации лица, выраженным носогубным и подбородочной складкам, опущению углов рта.

Частичное отсутствие жевательных зубов обуславливает нарушения функции жевания, больные жалуются на плохое пережевывание пищи.

Иногда значительное отсутствие зубов сопровождается привычным подвывихом или вывихом височно-нижнечелюстного сустава.

После утраты или удаления зубов начинаются атрофические процессы в пародонте зубов ограничивающих дефект. При утрате более двух зубов, постепенно развивается атрофия самих альвеолярных отростков, прогрессирующая с течением времени. В пародонте и пульпе зубов лишенных антагонистов так же происходят атрофические процессы (Курляндский В.Ю. 1977).

Частичное отсутствие зубов является необратимым процессом. Восстановление целостности зубных рядов возможно только ортопедическими методами лечения с помощью несъемных и/или съемных конструкций зубных протезов.

КЛАССИФИКАЦИЯ ЧАСТИЧНОГО ОТСУТСТВИЯ ЗУБОВ (ЧАСТИЧНОЙ ВТОРИЧНОЙ АДЕНТИИ)

В клинической практике не выделяют частичное отсутствие зубов (частичную вторичную адентию) верхней челюсти и нижней челюсти. Принципы классификации одинаковы для обеих челюстей.

Наибольшее распространение и практическое применение получила классификация частичного отсутствия зубов (дефектов зубных рядов) по Кеннеди [8, 14, 17].

В данной классификации выделяется четыре класса:

1. Двусторонний дистально неограниченный дефект (концевой дефект).
2. Односторонний дистально неограниченный дефект (концевой дефект).
3. Односторонний дистально ограниченный дефект (включенный дефект).
4. Отсутствие передних зубов (дефект во фронтальном отделе) (включенный дефект).

Каждый класс имеет ряд подклассов. При клиническом применении классификации Кеннеди врач редко встречается с «чистыми» классами, гораздо чаще наблюдаются варианты подклассов и/или сочетание дефектов различных классов и подклассов.

Другой известной классификацией дефектов зубных рядов является классификация Е.И. Гаврилова [8]. В ней выделяется четыре группы дефектов:

1. Концевые односторонние и двусторонние.
2. Включенные (боковые — односторонние, двусторонние и передние).
3. Комбинированные.
4. Челюсти с одиночно сохранившимися зубами.

Близка к этой классификации классификация дефектов Вильда [17, 54], в которой выделяются следующие основные категории (классы) частичной вторичной адентии:

1. Односторонний или двусторонний концевой дефект зубного ряда.
2. Один или несколько включенных дефектов.
3. Сочетание концевого (концевых) и включенного (включенных) дефектов зубного ряда.

В последние годы, в связи с важностью оценки функционального состояния зубных рядов при частичном отсутствии, все чаще используются модификации по Вильду [17, 54].

При определении моделей пациентов с учетом функционального состояния зубного ряда и возможности восстановления утраченных функций, которая зависит от топографии и количества оставшихся зубов, удобнее взять за основу принцип, заложенный в классификациях Е.И. Гаврилова и Вильда.

ОБЩИЕ ПОДХОДЫ К ДИАГНОСТИКЕ ЧАСТИЧНОГО ОТСУТСТВИЯ ЗУБОВ (ЧАСТИЧНОЙ ВТОРИЧНОЙ АДЕНТИИ)

Диагностика частичного отсутствия зубов (частичной вторичной адентии) производится путем клинического осмотра, сбора анамнеза и клинического обследования. Диагностика направлена на исключение факторов, которые препятствуют немедленному началу протезирования. Такими факторами могут быть наличие:

- не санированных зубов;
- не удаленных корней под слизистой оболочкой;
- экзостозов;
- опухолеподобных заболеваний;
- воспалительных процессов;
- заболеваний и поражений слизистой оболочки рта.

При диагностике необходимо учитывать результаты клинического, рентгенологического и других исследований имеющихся зубов, в особенности планируемых под опоры, включая их пародонтальный статус, а также общее и функциональное состояние зубочелюстной системы.

У пациентов, которым планируется ортопедическое лечение с использованием имплантатов, при обследовании необходимо определять степень атрофии альвеолярного отростка (альвеолярной части) челюсти и плотность костной ткани в области каждого предполагаемого места установки имплантата.

ОБЩИЕ ПОДХОДЫ К ЛЕЧЕНИЮ ЧАСТИЧНОГО ОТСУТСТВИЯ ЗУБОВ (ЧАСТИЧНОЙ ВТОРИЧНОЙ АДЕНТИИ)

Основные принципы ортопедического лечения частичного отсутствия зубов:

1. При планировании ортопедического лечения приоритетным должно быть сохранение оставшихся зубов.
2. Каждый зуб, планируемый под опору протеза, необходимо оценить с точки зрения перспектив состояния твердых тканей, пульпы, периапикальных тканей, пародонта. В зависимости от результатов этой оценки опора определяется как надежная, сомнительная или неудовлетворительная. Под опоры следует применять, в первую очередь, надежные зубы. Сохранение зуба в значительной мере зависит от его стратегической важности в качестве опоры протеза, а также от соотношения трудоемкости и стоимости лечебных мероприятий, необходимых для его сохранения и достижения результата.
3. Нельзя начинать протезирование без подготовительных мероприятий, если таковые не обходимы.
4. Не каждый дефект зубного ряда требует протезирования. Протезирование до полной комплектности зубных рядов не является обязательным. Решающую роль играют индивидуальные особенности зубочелюстной системы пациента.
5. Ортопедические конструкции должны обеспечивать возможности оптимальной гигиены полости рта.
6. При изготовлении несъемных мостовидных протезов предпочтительными являются конструкции небольшой протяженности. Следует избегать конструкций большой протяженности, связывающих в единый блок несколько функционально ориентированных групп зубов. Расширение масштабов протезирования оправдано лишь в условиях, когда это решение является единственной возможностью обеспечить оптимальное индивидуальное функционирование зубочелюстной системы.
7. Плохая гигиена полости рта пациента является относительным противопоказанием к имплантации и несъемному протезированию.
8. Чем хуже пациент выполняет врачебные рекомендации и идет на сотрудничество с врачом, тем проще должна быть ортопедическая конструкция [51].

Цель лечения больных с частичным отсутствием зубов включает одновременное решение нескольких задач:

- восстановление достаточной функциональной способности зубочелюстной системы;
- предупреждение развития патологических процессов и осложнений;
- повышение качества жизни пациентов;
- предупреждение или устранение негативных психоэмоциональных последствий, связанных с отсутствием зубов.

Изготовление протезов не показано, если имеющийся протез еще функционален или если его функцию можно восстановить (например, починка, перебазировка).

Изготовление протеза включает: обследование, планирование, подготовку к протезированию и все мероприятия по изготовлению и фиксации протеза, в том числе устранение недостатков и контроль. Сюда относятся также инструктирование и обучение пациента уходу за протезом и полостью рта.

Врач стоматолог-ортопед должен определить особенности протезирования в зависимости от анатомического (с учетом топографии дефектов зубных рядов), физиологического, патологического и гигиенического состояния зубочелюстной системы пациента.

При выборе между одинаково эффективными видами протезов врач должен руководствоваться показателями экономичности. В случаях, когда невозможно немедленно начать и завершить в запланированные сроки лечение, показано применение временных протезов, в том числе съемных или несъемных имедиат-протезов.

Можно применять только те материалы, инструменты, оборудование, системы (например, имплантационные), средства профилактики и лечения, которые допущены к применению Минздравом России, клинически апробированы, безопасность которых доказана и подтверждена клинически опытом.

При подтвержденной аллергической реакции тканей полости рта на материал протеза следует провести тесты и выбрать тот материал, который показал себя как переносимый.

При планировании и проведении ортопедического лечения необходимо учитывать состояние здоровья, соматический статус, хронические заболевания пациента.

Важнейшим этапом лечения является подготовка зубочелюстной системы к протезированию.

Протезирование должно проводиться после следующих мероприятий:

- должна быть проведена полная санация рта (следует обращать внимание на зубы с повышенной чувствительностью);
- должна быть проверена целесообразность сохранения зубов, пораженных кариесом и другими заболеваниями (рентгенологический и электроодонтометрический контроль), в том числе запломбированных, зубов с поражениями пародонта и т. д., при планировании их в качестве опорных;
- депульпированные зубы должны иметь корни, запломбированные на всем протяжении корневого канала до верхушки (рентгенологический контроль);
- должно быть проведено необходимое лечение при заболеваниях пародонта и слизистой оболочки рта;
- при подозрении на патологические процессы в зубах и челюстных костях необходимо провести дополнительные исследования;
- зубы и корни, не подлежащие сохранению, должны быть удалены.

Если при рентгенологическом исследовании обнаруживается

патологический процесс, его следует устранить до изготовления постоянной ортопедической конструкции. Любое лечение в рамках устранения заболеваний рта, препятствующих постоянному протезированию, должно быть завершено полностью.

При невозможности полного устранения патологических процессов, в первую очередь в периапикальных тканях, при протезировании должна учитываться возможность последующего хирургического вмешательства. В таких случаях необходим рентгенологический контроль, не позже чем через 9 месяцев [38].

Изготовление протеза на челюсть при частичном отсутствии зубов включает: препарирование зубов (при необходимости), получение оттисков (слепков) с обеих челюстей, изготовление диагностических и рабочих моделей, определение центрального соотношения челюстей или центральной окклюзии, проверку конструкции протеза, наложение, примерку, припасовку, установку, фиксацию, отдаленный контроль и коррекции.

При лечении частичного отсутствия зубов (частичной вторичной адентии) применяются несъемные мостовидные протезы, консольные несъемные протезы, одиночные коронки на зубы, частичные съемные пластиночные и бюгельные протезы.

Мостовидные протезы, как правило, показаны, если:

- отсутствует до 4-х резцов, но жевательная функция обеспечена естественными зубами, или уже имеющимися мостовидными протезами;
- в области боковых зубов на одной стороне челюсти отсутствует не более 3-х зубов и зубной ряд можно восстановить с помощью мостовидного протеза с опорами с обеих сторон;
- мостовидный протез будет служить для фиксации съемного протеза [51].

Таким образом, мостовидные протезы изготавливаются с опорой на естественные зубы с двух сторон (за исключением консольных).

Мостовидные протезы не показаны:

- при недостаточной способности пародонта выдерживать нагрузку и таких общих соматических заболеваниях, которые неблагоприятно влияют на ткани пародонта;
- если рентгеновский снимок опорного зуба указывает на патологический процесс, который не удастся купировать.

При замещении отсутствующих моляров тело мостовидного протеза следует изготавливать с широким промывом (около 1 мм), не прилегающим к слизистой оболочке. В других участках челюстей тело мостовидного протеза не должно прилегать к слизистой оболочке (под телом мостовидного протеза должен свободно проходить кончик стоматологического зонда). Необходимо отметить, что понятие «касательная» промежуточная часть мостовидного протеза относится к визуальному впечатлению, на деле должно обеспечиваться расстояние между телом протеза и слизистой, достаточное для свободного промыва.

При применении цельнолитых, металлокерамических и металлопластмассовых мостовидных протезов и коронок всегда проводится

изготовление «гирлянды» с оральной стороны. Коронки с облицовкой и фасетки в мостовидных протезах на верхней челюсти делают лишь до 5-го зуба включительно, на нижней — до 4-го включительно. Облицовки жевательных поверхностей боковых зубов в принципе не показаны.

Коронки показаны:

- для сохранения зуба, если этого нельзя добиться другими методами на длительный срок;
- для защиты зуба от повреждения протезом;
- для опоры протеза;
- для изменения соотношения челюстей при протезировании [51].

Искусственные штампованные и цельнолитые коронки при частичной вторичной адентии могут применяться для покрытия опорных зубов при изготовлении съемных частичных пластиночных и бюгельных протезов.

При изготовлении искусственных цельнолитых коронок применяют четыре вида препарирования, каждый из которых имеет свои преимущества и недостатки, а также рекомендуемые показания (табл. 1).

Таблица 1

Клинические особенности различных форм препарирования культей зубов под коронки

Форма препарирования	Преимущества	Недостатки	Соответствующий вид протеза
Тангенциальное (без уступа)	Максимальное сохранение твердых тканей зуба, простота в выполнении, меньшая по размеру щель между краем коронки и культей зуба в случае неточности формы препарирования или ошибках при цементировании	Отсутствие четкой границы препарирования, риск избыточного сошлифовывания твердых тканей, большой риск травмы десневого края	Цельнолитые коронки (без облицовки), металлокерамические и металлопластмассовые коронки с оральной и вестибулярной гирляндой
С полукруглым уступом	Четкая граница препарирования хорошее распределение слепочных, моделировочных и фиксирующих материалов относительно щадящий метод для твердых тканей	Относительная сложность выполнения проблемы с ретенцией протеза при короткой клинической коронке риск развития осложнений (рецессия десны) при избыточно выпуклой	Цельнолитые металлопластмассовые и металлокерамические коронки

		облицовке в зоне десневого края	
Препарирование с прямоугольным циркулярным уступом	Четкая граница препарирования возможность добиться оптимальной эстетики благодаря достаточному месту небольшая опасность избыточного сошлифовывания в пришеечной области	Большая потеря твердых тканей опасность повреждения пульпы большая по размеру цементируемая щель при неточности формы препарирования или ошибках при цементировании	Фарфоровые (жакетные) коронки и полукоронки металлокерамические коронки с обжигаемой плечевой массой
Препарирование с уступом-скосом под углом 135°	Четкая граница препарирования, небольшая опасность избыточного сошлифовывания в пришеечной области, меньшая по размеру щель между краем коронки и культей зуба в случае неточности формы препарирования или ошибках при цементировании	Сложность выполнения, потеря твердых тканей	Металлокерамические и металлопластмассовые коронки, в особенности на фронтальные зубы

При частичном отсутствии зубов при невозможности изготовить несъемную мостовидную конструкцию, как правило, следует изготавливать цельнолитые бюгельные протезы. При этом необходимо учитывать состояние тканей пародонта и принципы гигиены.

По мере утраты зубов и увеличения протяженности беззубого участка альвеолярного отростка (дефекта зубного ряда) расширяются показания к применению съемных пластиночных протезов.

При частичном отсутствии зубов при невозможности перераспределения нагрузки на пародонт опорных зубов, как правило, показаны частичные съемные пластиночные протезы из пластмассы без сложных опорно-удерживающих элементов.

Применение комбинированных (сочетанных) протезов показано, если при использовании необходимых соединительных элементов и достаточном количестве сохранившихся опорных зубов можно добиться функционально более благоприятной фиксации и стабилизации, чем с помощью бюгельного протеза с кламмерной фиксацией или частичного съемного пластиночного протеза.

Такие соединительные элементы, как штанговые (балочные) системы, телескопические коронки и аттачмены, можно использовать только при условии равномерного распределения нагрузки на сохранившиеся опорные зубы.

Одним из рациональных способов ортопедического лечения при частичном отсутствии зубов является протезирование с использованием имплантатов. Вопрос о необходимости проведения дентальной имплантации для дальнейшего ортопедического лечения определяет врач-стоматолог ортопед. Он направляет пациента в хирургическое отделение на консультацию для определения возможности проведения имплантации.

При подготовке к проведению дентальной имплантации необходима документально подтвержденная консультация врача-стоматолога ортопеда (записанная в истории болезни или отдельном консультативном заключении). Пациент должен быть извещен и проинформирован об алгоритме подготовки к имплантации.

ОРГАНИЗАЦИЯ МЕДИЦИНСКОЙ ПОМОЩИ ПАЦИЕНТАМ С ЧАСТИЧНЫМ ОТСУТСТВИЕМ ЗУБОВ (ЧАСТИЧНОЙ ВТОРИЧНОЙ АДЕНТИЕЙ)

Лечение пациентов с частичной вторичной адентией проводится в лечебно-профилактических учреждениях стоматологического профиля, а также в отделениях ортопедической стоматологии. Как правило, лечение проводится в амбулаторно-поликлинических условиях.

Оказание помощи больным с частичной вторичной адентией осуществляется врачами стоматологами-ортопедами, врачами-стоматологами хирургами. В процессе оказания помощи принимает участие средний медицинский персонал, в том числе зубные техники.

VII. ХАРАКТЕРИСТИКА ТРЕБОВАНИЙ ПРОТОКОЛА

7.1. Модель пациента

Нозологическая форма: потеря зубов вследствие несчастного случая, удаления зубов или локализованного пародонтита

Стадия: односторонний концевой дефект или двухсторонние концевые дефекты

Фаза: стабильное течение

Осложнения: без осложнений

Код по МКБ-С: К 08.1

7.1.1. Критерии и признаки, определяющие модель пациента

- Пациенты с постоянными зубами.
- Концевые дефекты: частичное отсутствие зубов на одной или обеих челюстях.
- Здоровая слизистая оболочка рта (умеренно-податливая, бледно-розового цвета, умеренно выделяет слизистый секрет).
- Отсутствие экзостозов.
- Отсутствие выраженной атрофии альвеолярного отростка.
- Отсутствие выраженной патологии височно-нижнечелюстного сустава.
- Отсутствие заболеваний слизистой оболочки рта.
- Отсутствие феномена Попова-Годона.
- Отсутствие поражений пародонта оставшихся зубов.
- Отсутствие патологической стираемости твердых тканей оставшихся зубов.
- Отсутствие разрушенных зубов, требующих восстановления их коронковой части штифтовыми конструкциями.

7.1.1. Порядок включения пациента в протокол

Состояние пациента, удовлетворяющее критериям и признакам диагностики данной модели пациента.

7.1.2. Требования к диагностике амбулаторно-поликлинической

Код	Наименование	Кратность выполнения
A01.02.003	Пальпация мышц	1
A01.04.002	Визуальное исследование суставов	1
A01.04.003	Пальпация суставов	1
A01.04.004	Перкуссия суставов	1
A01.07.001	Сбор анамнеза и жалоб при патологии полости рта	1
A01.07.002	Визуальное исследование при патологии полости рта	1
A01.07.003	Пальпация органов полости рта	1
A01.07.004	Перкуссия при патологии полости рта	1

A01.07.005	Внешний осмотр челюстно-лицевой области	1
A01.07.006	Пальпация челюстно-лицевой области	1
A01.07.007	Определение степени открывания рта и ограничения подвижности нижней челюсти	1
A02.04.003	Измерение подвижности сустава (углометрия)	1
A02.04.004	Аускультация сустава	По потребности
A02.07.001	Осмотр полости рта с помощью дополнительных инструментов	1
A02.07.002	Исследование кариозных полостей с использованием стоматологического зонда	По потребности
A02.07.003	Исследование зубодесневых карманов с помощью пародонтологического зонда	По потребности
A02.07.004	Антропометрические исследования	По потребности
A02.07.005	Термодиагностика зубов	1
A02.07.006	Определение прикуса	1
A02.07.007	Перкуссия зубов	1
A02.07.008	Определение степени патологической подвижности зубов	1
A02.07.009	Одонтопародонтограмма	1
A02.07.010	Исследования на диагностических моделях челюстей	1
A05.07.001	Электроодонтометрия	Согласно алгоритму
A06.07.001	Панорамная рентгенография верхней челюсти	По потребности
A06.07.002	Панорамная рентгенография нижней челюсти	По потребности
A06.07.003	Прицельная внутриротовая контактная рентгенография	По потребности
A03.07.003	Диагностика состояния зубочелюстной системы с помощью методов и средств лучевой визуализации	По потребности
A06.07.004	Ортопантомография	1
A06.07.007	Внутриротовая рентгенография в прикус	По потребности
A06.07.008	Рентгенография верхней челюсти в косой проекции	По потребности
A06.07.009	Рентгенография нижней челюсти в боковой проекции	По потребности
A06.07.011	Радиовизиография челюстно-лицевой области	По потребности
A06.31.006	Описание и интерпретация рентгенографических изображений	По потребности
A09.07.001	Цитологическое исследование отделяемого полости рта	По потребности
A09.07.002	Цитологическое исследование содержимого кисты (абсцесса) полости рта или содержимого зубодесневого кармана	По потребности
A11.07.001	Биопсия слизистых оболочек полости рта	По потребности
A12.07.001	Витальное окрашивание твердых тканей зуба	По потребности

A12.07.002	Компьютерная диагностика заболеваний пародонта с использованием электронных зондирующих устройств	По потребности
A12.07.003	Определение индексов гигиены полости рта	По потребности
A12.07.004	Определение пародонтальных индексов	По потребности

* «1» - если 1 раз; «согласно алгоритму» - если обязательно несколько раз (2 и более); «по потребности» - если не обязательно (на усмотрение лечащего врача)

7.1.3. Характеристика алгоритмов и особенностей выполнения немедикаментозной помощи

Алгоритм обследования направлен на установление диагноза, соответствующего модели пациента, исключение возможных осложнений, определение возможности приступить к протезированию без дополнительных диагностических и лечебно-профилактических мероприятий. Включает сбор анамнеза, осмотр и пальпацию рта и челюстно-лицевой области, оценку состояния оставшихся зубов и тканей пародонта.

СБОР АНАМНЕЗА

При сборе анамнеза выясняют время потери зубов, пользовался ли больной ранее протезами, аллергический анамнез, наличие соматических заболеваний. В случае наличия ортопедических конструкций уточняют время их изготовления.

ВИЗУАЛЬНОЕ ИССЛЕДОВАНИЕ

При внешнем осмотре обращают внимание на приобретенную и/или выраженную асимметрию лица и выраженность носогубных и подбородочной складок, характер смыкания губ. Обращают внимание на степень открывания рта (в норме разобщение зубных рядов при максимальном открывании рта составляет 40—50 мм). Предварительно определяют наличие снижения высоты нижнего отдела лица.

При осмотре полости рта обращают внимание на состояние оставшихся зубов. Оценивают состояние зубных рядов, обращая внимание на число оставшихся зубов, наличие и расположение дефектов зубных рядов и их протяженность, замещены ли отсутствующие зубы или дефекты отдельных зубов ортопедическими конструкциями или пломбами. В случае наличия ортопедических конструкций оценивают их функциональное состояние. Обращают внимание на характер контактов между рядом стоящими зубами, на форму зубных дуг, уровень и положение каждого зуба, уровень окклюзионной поверхности и окклюзионной плоскости (наличие деформаций зубных рядов).

Обращают внимание на наличие и расположение антагонизирующих пар зубов, окклюзионные контакты, соотношение зубных рядов, соотношение челюстей, вид прикуса, окклюзионные и артикуляционные соотношения зубных

рядов, оценивают состояние слизистых оболочек.

При обследовании рта обращают внимание на выраженность и расположение уздечек и щечных тяжей.

Акцентируют внимание на наличие и выраженность атрофии альвеолярных отростков.

ПАЛЬПАЦИЯ

При пальпации определяют степень подвижности зубов. Обращают внимание на наличие экзостозов, скрытых под слизистой оболочкой корней зубов. При подозрении на их наличие - рентгенологическое обследование (прицельный или панорамный снимок челюсти).

Обращают внимание на наличие опухолеподобных заболеваний. При подозрении на их наличие — цитологическое исследование, биопсия. Проводят пальпацию для определения торуса, степени податливости слизистой оболочки.

СБОР АНАМНЕЗА И ЖАЛОБ ПРИ ПАТОЛОГИИ СУСТАВОВ, ВИЗУАЛЬНОЕ ИССЛЕДОВАНИЕ СУСТАВОВ, ПАЛЬПАЦИЯ СУСТАВОВ

Выясняют, нет ли хруста (щелчков) и боли в височно-нижнечелюстном суставе при движениях нижней челюсти. При открывании рта визуально и с помощью пальпации определяют синхронность подвижности головок височно-нижнечелюстных суставов. Определяют пространственное смещение линии центра зубного ряда нижней челюсти по отношению к линии центра верхнего зубного ряда при медленном закрывании и открывании рта.

ИССЛЕДОВАНИЕ КАРИОЗНЫХ ПОЛОСТЕЙ С ИСПОЛЬЗОВАНИЕМ СТОМАТОЛОГИЧЕСКОГО ЗОНДА

Выявляют наличие кариозного процесса и некариозных поражений твердых тканей. Особое внимание обращают на наличие, объем и характер пломб, степень разрушения твердых тканей жевательных зубов с помощью индекса разрушения окклюзионной поверхности зуба (ИРОПЗ по В.Ю. Миликевичу) [13, 20], что позволяет определить необходимость и метод восстановления данного зуба.

ИССЛЕДОВАНИЕ ЗУБОДЕСНЕВЫХ КАРМАНОВ С ПОМОЩЬЮ ЗОНДА

Зондирование зубодесневых карманов каждого зуба проводится с четырех сторон тупым градуированным зондом. По результатам заполняется одонтопародонтограмма по В.Ю. Курляндскому [13, 16]. Эта методика позволяет определить с достаточной точностью степень атрофии костных стенок альвеол оставшихся зубов и при необходимости направить больного на пародонтологическое лечение, планировать дальнейшие мероприятия.

Для данной модели пациента не характерны экзостозы; выраженная

атрофия альвеолярного отростка; выраженная патология височно-нижнечелюстного сустава; заболевания слизистой оболочки рта; наличие феномена Попова-Годона; наличие поражений пародонта оставшихся зубов; наличие патологической стираемости твердых тканей оставшихся зубов; наличие разрушенных зубов, требующих восстановления их коронковой части штифтовыми конструкциями.

ЭЛЕКТРООДОНТОМЕТРИЯ

Проводят при наличии патологической стираемости, клиновидных дефектов, расширения периодонтальной щели, вторичной деформации зубных рядов и т. д., перед началом препарирования зубов под коронки для определения необходимости депульпирования. При работе с зубами с витальной пульпой электроодонтодиагностику необходимо проводить до начала лечения, не ранее чем через три дня после препарирования и перед фиксацией несъемной конструкции на постоянный цемент для определения необходимости депульпирования при развитии воспалительного процесса (травматического пульпита) в результате препарирования.

ДОПОЛНИТЕЛЬНОЕ ОБСЛЕДОВАНИЕ ПРИ ПЛАНИРОВАНИИ ЛЕЧЕНИЯ С ИСПОЛЬЗОВАНИЕМ ДЕНТАЛЬНОЙ ИМПЛАНТАЦИИ.

При решении вопроса о возможном использовании дентальной имплантации в области каждого предполагаемого места установки имплантата необходимо определить:

- вестибуло-оральный размер (ширину) альвеолярного отростка (альвеолярной части) челюсти на трех уровнях: верхняя треть, середина и основание;

- вертикальный размер (высоту) альвеолярного отростка (альвеолярной части) челюсти от уровня, на котором начинается его ширина, приемлемая для установки имплантата, до анатомического образования, ограничивающего уровень расположения имплантата: полость носа, верхнечелюстной синус, канал нижней челюсти и ментальное отверстие;

- расстояние до верхнечелюстной пазухи и нижнечелюстного канала;

- плотность костной ткани альвеолярного отростка (альвеолярной части) челюсти на трех уровнях: верхняя треть, середина и основание;

- состояние слизистой оболочки рта в предполагаемом месте установки имплантата: толщина по гребню альвеолярного отростка (альвеолярной части) челюсти, высота прикрепленной десны по вестибулярной и оральной поверхностям альвеолярного отростка (альвеолярной части) челюсти.

7.1.4. Требования к лечению амбулаторно-поликлиническому

Код	Наименование	Кратность выполнения
A11.07.012	Инъекционное введение лекарственных средств в челюстно-лицевую область	Согласно алгоритму
A16.07.004	Восстановление зуба коронкой	Согласно алгоритму
A16.07.005	Восстановление целостности зубного ряда несъемным мостовидным протезом	Согласно алгоритму
A16.07.029	Избирательное шлифование твердых тканей зубов	Согласно алгоритму
A16.07.039	Протезирование частичными съемными пластиночными протезами	Согласно алгоритму
A16.07.040	Протезирование съемными бюгельными протезами	Согласно алгоритму
A25.07.001	Назначение лекарственной терапии при заболеваниях полости рта и зубов	Согласно алгоритму
A25.07.002	Назначение диетической терапии при заболеваниях полости рта и зубов	Согласно алгоритму
D 01.01.04.03	Коррекция съемной ортопедической конструкции	Согласно алгоритму
A16.07.038	Восстановление целостности зубного ряда съемными мостовидными протезами	По потребности
A16.07.057	Снятие несъемной ортопедической конструкции	По потребности
A16.07.060	Восстановление целостности зубного ряда несъемным консольным протезом	По потребности
A16.07.006	Протезирование зуба с использованием имплантата	По потребности
A16.07.058	Операция установки имплантатов для дальнейшего зубопротезирования	По потребности
A16.07.059	Синуслифтинг	По потребности
B01.003.004.001	Местная анестезия	По потребности

* «1» - если 1 раз; «согласно алгоритму» - если обязательно несколько раз (2 и более); «по потребности» - если не обязательно (на усмотрение лечащего врача)

7.1.5. Характеристика алгоритмов и особенностей выполнения немедикаментозной помощи

Лечение частичного отсутствия зубов при концевых дефектах производится с использованием как несъемного, так и съемного протезирования, а также их комбинации. При частичном отсутствии зубов также возможно протезирование с использованием внутрикостных дентальных имплантатов: изготовлении искусственных коронок и мостовидных протезов (см. Приложение 10).

Эти методы позволяют восстановить основную функцию зубочелюстной системы: пережевывание пищи, а также эстетические пропорции лица; препятствуют развитию деформации зубных рядов, перегрузке пародонта оставшихся зубов, прогрессированию атрофии альвеолярных отростков челюстной кости и

атрофии мышц челюстно-лицевой области, развитию патологии височно-нижнечелюстного сустава (уровень убедительности доказательств А).

Выбор конструкции при лечении концевых дефектов зависит, в первую очередь, от их протяженности. При концевых дефектах протяженностью от 1 до 2-х зубов абсолютные показания к ортопедическому лечению отсутствуют. Пациенты с неполными зубными рядами нередко бывают удовлетворены своими жевательными возможностями при наличии полноценной окклюзии, включающей вторые премоляры. При одностороннем или двусторонних концевых дефектах до второго премоляра и наличии показаний к протезированию можно применять как съемные протезы, так и несъемные консольные протезы. При одностороннем или двусторонних концевых дефектах большей протяженности показаны только съемные конструкции. Кроме того, выбор конструкции могут определить и другие факторы (см. приложение 1).

АЛГОРИТМ ИЗГОТОВЛЕНИЯ ЧАСТИЧНЫХ СЪЕМНЫХ ПЛАСТИНОЧНЫХ ПРОТЕЗОВ

Первое посещение

После диагностических исследований и принятия решения о протезировании на том же приеме приступают к лечению.

При необходимости на опорные зубы изготавливают искусственные коронки.

Первым этапом является получение оттисков (слепков). С протезируемой челюсти получают рабочий оттиск (слепок), с противоположной — прикусной с помощью стандартных оттискных (слепочных) ложек и альгинатных оттискных (слепочных) масс. Рекомендуется края ложек перед получением слепков (оттисков) окантовывать узкой полоской лейкопластыря для лучшей ретенции оттискного (слепочного) материала.

После выведения ложек изо рта производится контроль качества оттисков (слепков) (отображение анатомического рельефа, отсутствие пор и пр.). Отливаются модели из простого гипса.

Следующее посещение

Определение центрального соотношения челюстей анатомо-физиологическим методом для определения правильного положения нижней челюсти по отношению к верхней в трех плоскостях (вертикальной, сагиттальной и трансверзальной).

Определение центрального соотношения челюстей производится с применением изготовленных в зуботехнической лаборатории восковых базисов с окклюзионными валиками. Особое внимание следует обращать на формирование правильной протетической плоскости, определение высоты нижнего отдела лица.

Выбор цвета, размера и формы искусственных зубов производится в

соответствии с оставшимися зубами и индивидуальными особенностями (возраст пациента, размеры и форма лица).

Следующее посещение

Проверка конструкции протеза (постановки зубов на восковой конструкции, проведенной в условиях зуботехнической лаборатории) на восковом базисе для оценки правильности всех предыдущих клинических и лабораторных этапов изготовления протеза и внесения необходимых исправлений.

Следующее посещение

Наложение и припасовка готового протеза, после лабораторного этапа замены воскового базиса на пластмассовый.

Перед наложением необходимо оценить качество базиса протеза (отсутствие пор, острых краев, выступов, шероховатостей и т. д.). Цвет может указывать на недостаточную полимеризацию. Небная часть протеза верхней челюсти должна быть не толще 1 мм. Протезы вводят в рот, проверяют плотность смыкания зубных рядов и фиксацию зубных протезов, точность прилегания базиса протеза к оральной поверхности в пришеечной области оставшихся зубов, правильность расположения кламмеров.

Особое внимание следует обратить на наличие балансирования протеза во рту. Попытка устранить балансирование активацией кламмеров приносит еще больший вред [14]. Если после тщательной припасовки балансирование устранить не удастся, протез подлежит переделке. Проведение перебазировки протеза с целью устранения балансирования на этом этапе неприемлемо, т. к. может обусловить сдачу некачественного протеза.

Следующее посещение

Первая коррекция назначается на следующий день после сдачи протеза, далее по показаниям (не чаще одного раза в три дня). Период адаптации может длиться до 1,5 месяцев.

При появлении болей в области тканей протезного ложа, связанных с травмой слизистой оболочки, больному рекомендуют немедленно прекратить пользоваться протезом, явиться на прием к врачу, возобновив пользование протезом за 3 часа до посещения врача.

При травматическом повреждении слизистой оболочки, образовании язв, участки протеза в этих местах минимально сошлифовываются. Коррекцию базиса протеза проводят до появления первого субъективного ощущения уменьшения болевого синдрома.

Назначается медикаментозная терапия противовоспалительными средствами и средствами, ускоряющими эпителизацию слизистой оболочки рта.

Пациенты с выраженным торусом

При изготовлении рабочей модели следует производить «изоляцию» в области торауса с целью предотвращения избыточного давления. Кроме того, в зависимости от протяженности концевой дефекта базис протеза может быть смоделирован без перекрытия торауса.

Пациенты с аллергическими реакциями на пластмассу

При выявлении аллергического анамнеза проводят аллергические кожные пробы на материал базиса протеза. При положительной реакции на пластмассу рекомендуется изготавливать бюгельные протезы или базис частичного съемного пластиночного протеза изготавливают из бесцветной пластмассы.

АЛГОРИТМ И ОСОБЕННОСТИ ИЗГОТОВЛЕНИЯ БЮГЕЛЬНЫХ ПРОТЕЗОВ

Первое посещение

После диагностических исследований и принятия решения о протезировании на том же приеме приступают к лечению.

Перед началом лечения необходимо изготовить диагностические модели, которые позволяют определить наличие места для окклюзионных частей кламмеров. При отсутствии места на модели отмечают участки, подлежащие сошлифовыванию, после чего проводят необходимое сошлифовывание твердых тканей зубов в местах, где будут располагаться окклюзионные накладки, допустимо искусственное углубление естественных фиссур зубов [25]. При необходимости опорные зубы покрываются искусственными бюгельными коронками.

Первым этапом изготовления бюгельного протеза является получение оттисков (слепков). С протезируемой челюсти получают рабочий оттиск (слепок), с противоположной — прикусной с помощью стандартных оттискных (слепочных) ложек и альгинатных оттискных (слепочных) масс. Рекомендуется края ложек перед получением оттисков (слепков) окантовывать узкой полоской лейкопластыря для лучшей ретенции оттискного (слепочного) материала. После выведения ложек изо рта производится контроль качества оттисков (слепков) (отображение анатомического рельефа, отсутствие пор и пр.).

Отливаются модели: рабочая модель из супергипса, прикусная — из простого гипса.

Проводится параллелометрия.

Следующее посещение

Наложение и припасовка готового цельнолитого каркаса бюгельного протеза. Особое внимание следует обращать на отсутствие давления дуги бюгельного протеза на слизистую оболочку рта, точность прилегания и охвата опорно-удерживающими элементами (кляммерами и окклюзионными

накладками) опорных зубов, отсутствие балансирования.

Дуга бюгельного протеза на нижнюю челюсть на всем своем протяжении должна отстоять от слизистой оболочки рта у верхнего края на 0,5— 0,6 мм, у нижнего — не менее чем на 1 мм. Дуга протеза на верхнюю челюсть отстоит от слизистой на 0,6—1 мм. Отклонение от этих требований может привести к образованию пролежней в будущем. Внесение исправлений в металлический каркас нежелательно, т. к. его истончение чревато переломом или уменьшением жесткости [13].

Определение центрального соотношения челюстей анатомо-физиологическим методом для определения правильного положения нижней челюсти по отношению к верхней в трех плоскостях (вертикальной, сагиттальной и трансверзальной) производят с применением изготовленных в зуботехнической лаборатории восковых базисов с окклюзионными валиками. Особое внимание следует обращать на формирование правильной протетической плоскости, определение высоты нижнего отдела лица.

Выбор цвета, размера и формы искусственных зубов производится в соответствии с оставшимися зубами и индивидуальными особенностями (возраст пациента, размеры и форма лица).

Следующее посещение

Проверка конструкции протеза (постановки зубов на восковой конструкции, проведенной в условиях зуботехнической лаборатории) на восковом базисе для оценки правильности всех предыдущих клинических и лабораторных этапов изготовления протеза и внесения необходимых исправлений.

Следующее посещение

Наложение и припасовка готового протеза, после лабораторного этапа замены воскового базиса седловидной части на пластмассовый.

Перед наложением необходимо оценить качество базиса протеза (отсутствие пор, острых краев, выступов, шероховатостей и т. д.). Цвет может указывать на некачественную полимеризацию.

Протез вводят в рот, проверяют плотность смыкания зубных рядов и фиксацию бюгельного протеза, точность прилегания и охвата опорно-удерживающими элементами (кламмерами и окклюзионными накладками) опорных зубов, отсутствие балансирования.

Следующее посещение

Первая коррекция назначается на следующий день после сдачи протеза, далее по показаниям (не чаще одного раза в три дня). Период адаптации может длиться до 1,5 месяцев.

При появлении болей в области тканей протезного ложа, связанных с

травмой слизистой оболочки рта, больному рекомендуют немедленно прекратить пользоваться протезом, явиться на прием к врачу, возобновив пользование протезом за 3 часа до посещения врача.

При травматическом повреждении слизистой оболочки, образовании язв, под седловидной частью бюгельного протеза участки протеза в этих местах минимально сошлифовываются. Коррекцию базиса протеза проводят до появления первого субъективного ощущения уменьшения болевого синдрома. В случае неправильного изготовления дуги бюгельного протеза допускается минимальное ее сошлифовывание. Однако следует учитывать, что истончение дуги чревато переломом или уменьшением жесткости [13].

Назначается медикаментозная терапия противовоспалительными средствами и средствами, ускоряющими эпителизацию слизистой оболочки рта.

Пациенты с аллергическими реакциями

При выявлении аллергического анамнеза проводят аллергические кожные пробы на материал базиса протеза. При положительной реакции на пластмассу рекомендуется изготавливать бюгельные протезы с использованием бесцветной пластмассы. При появлении у пациента аллергической реакции на металл, из которого изготовлен каркас, производится золочение металлических частей гальваническим методом.

АЛГОРИТМ И ОСОБЕННОСТИ ИЗГОТОВЛЕНИЯ ОДИНОЧНОГО ЗУБА С ИСПОЛЬЗОВАНИЕМ ИМПЛАНТАТОВ

Одиночный включенный дефект зубного ряда при интактных соседних зубах является одним из классических показаний к применению стоматологических (дентальных) имплантатов.

Основной предпосылкой применения одиночных дентальных имплантатов является наличие интактных соседних зубов и желание сохранить их таковыми.

Выбор конструкции имплантата и искусственной коронки зависит от клинической картины, состояния тканей протезного ложа и метода имплантации.

При принятии решения о применении дентального имплантата необходимо учитывать противопоказания к этому методу лечения.

К общим противопоказаниям относят:

1. Любые основания для отказа от хирургического вмешательства.
2. Любые противопоказания к местной анестезии.
3. Заболевания, на которые может отрицательно повлиять имплантация (например, эндокардит, искусственный сердечный клапан или водитель ритма, трансплантация органов, ревматические заболевания и др.).
4. Формы терапии, которые могут отрицательно повлиять на заживление и сохранение имплантата, а также на его ложе (например, иммуноподавляющие средства, антидепрессанты, противосвертывающие средства, цитостатики).
5. Психические заболевания.
6. Ситуации, связанные с тяжелым психологическим или физическим

стрессом.

7. Кахексия.

8. Недостаточная привычка к общей гигиене.

Возраст не является абсолютным противопоказанием, исключаящим дентальную имплантацию.

Местные противопоказания:

- недостаточная склонность к гигиене полости рта;
- недостаточное наличие костной ткани, не подходящая структура костной ткани;
- неблагоприятное расстояние до Nervus alveolaris inferior, до верхнечелюстной и носовой пазух.

Противопоказания временного характера:

- острые заболевания;
- стадии реабилитации и выздоровления;
- беременность;
- наркотическая зависимость;
- состояние после облучения (минимум в течение года).

Для успешной установки имплантатов необходимо учитывать следующие основные требования:

1. Ширина костной ткани в щечно-язычном отделах не менее 6 мм.
2. Расстояние между корнями соседних зубов не менее 8 мм.
3. Количество кости над нижнечелюстным каналом и ниже гайморовой пазухи — 10 мм (или необходима специальная оперативная подготовка).

Минимальная толщина кортикальной пластинки и низкая плотность губчатой кости костного ложа ставит под сомнение успех остеоинтеграции имплантата.

Определение объема и структуры костного ложа проводится с помощью рентгенологического обследования (панорамная, прицельная рентгенограммы).

Методика имплантации и последующего протезирования проводятся в соответствии с выбранной имплантационной системой и конструкцией супраструктуры согласно рекомендациям производителей.

Применение дентальных имплантатов требует специального информирования пациента по поводу альтернативных методов лечения, возможных побочных явлений и т. д., инструктирования по пользованию имплантатом и методам гигиены.

АЛГОРИТМ И ОСОБЕННОСТИ ИЗГОТОВЛЕНИЯ НЕСЪЕМНЫХ КОНСОЛЬНЫХ ПРОТЕЗОВ

Особенности применения консольных несъемных протезов заключаются в четком регламентировании их конструкции:

1. Длина подвесной части должна быть не более одной второй длины опорной части.
2. Площадь окклюзионной поверхности подвесной части должна быть не

- более одной второй площади опорной части.
3. Следует использовать в качестве опорных не менее двух зубов.
 4. Следует применять только цельнолитые мостовидные протезы.

Первое посещение

После диагностических исследований, необходимых подготовительных лечебных мероприятий и принятия решения о протезировании на том же приеме приступают к лечению.

Принимается решение о депульпировании зубов, определенных в качестве опорных, или сохранении их витальной пульпы.

Подготовка к препарированию

При решении о депульпировании зубов пациента направляют на соответствующие мероприятия. Для подтверждения решения сохранить витальную пульпу опорных зубов проводится электроодонтодиагностика до начала всех лечебных мероприятий.

При решении оставить пульпу витальной перед началом препарирования снимаются оттиски (слепки) для изготовления временных пластмассовых коронок (капп).

Препарирование опорных зубов

Производится препарирование зубов под цельнолитые коронки. Вид препарирования выбирается в зависимости от вида коронок. При препарировании следует обращать особое внимание на параллельность клинических осей культей зубов после препарирования.

Препарирование зубов с витальной пульпой проводится под местной анестезией.

Получение оттиска (слепка) с отпрепарированных зубов на том же приеме возможно при отсутствии повреждений маргинального пародонта при препарировании. Используются силиконовые двухслойные и альгинатные оттискные (слепочные) массы, стандартные оттискные (слепочные) ложки. Рекомендуется края ложек перед получением оттисков (слепков) окантовывать узкой полоской лейкопластыря для лучшей ретенции оттискного (слепочного) материала или использовать адгезивный материал (специальный клей) для фиксации силиконовых оттисков (слепков) на ложке. После выведения ложек изо рта производят контроль качества оттисков (слепков) (отображение анатомического рельефа, отсутствие пор и пр.).

В случае применения метода ретракции десны при получении оттисков (слепков) уделяется внимание соматическому статусу пациента. При наличии в анамнезе сердечно-сосудистых заболеваний (ишемической болезни сердца, стенокардии, артериальной гипертензии, нарушений сердечного ритма и пр.) нельзя применять вспомогательные средства для ретракции десны, содержащих катехоламины (в том числе нитей, пропитанных такими составами), учитывать

действие антикоагулянтной терапии.

Для фиксации правильного соотношения зубных рядов в положении центральной окклюзии применяются гипсовые или силиконовые блоки.

В случае необходимости определения центрального соотношения челюстей изготавливаются восковые базисы с окклюзионными валиками.

При изготовленных временных капп проводится их припасовка, при необходимости — перебазировка и фиксация на временный цемент.

Для предотвращения развития воспалительных процессов в тканях краевого пародонта назначается противовоспалительная регенерирующая терапия, включающая полоскания рта настойкой коры дуба, а также настоями ромашки и шалфея. При необходимости — аппликации масляным раствором витамина А или другими средствами, стимулирующими эпителизацию. При необходимости больной назначается на приём на следующий день или через день для снятия рабочего двухслойного оттиска (слепка) с отпрепарированных зубов и оттиска (слепка) с зубов-антагонистов, если они не были получены в первое посещение.

Следующее посещение

Используются силиконовые двухслойные и альгинатные оттискные (слепочные) массы, стандартные оттискные (слепочные) ложки. Рекомендуется края ложек перед получением оттисков (слепков) окантовывать узкой полоской лейкопластыря для лучшей ретенции слепочного (оттискного) материала или использовать адгезивный материал (специальный клей) для фиксации силиконовых оттисков (слепков) на ложке. После выведения ложек изо рта производят контроль качества оттисков (слепков) (отображение анатомического рельефа, отсутствие пор и пр.).

В случае применения метода ретракции десны при получении оттисков (слепков) уделяется внимание соматическому статусу пациента. При наличии в анамнезе сердечно-сосудистых заболеваний (ишемической болезни сердца, стенокардии, артериальной гипертензии, нарушений сердечного ритма и пр.) нельзя применять вспомогательные средства для ретракции десны, содержащие катехоламины (в том числе нити, пропитанные такими составами), учитывать действие антикоагулянтной терапии.

Следующее посещение

Не ранее чем через 3 дня после препарирования для выявления травматического (термического) повреждения пульпы проводится повторная электроодонтодиагностика (возможно проведение на этапе наложения и припасовки каркаса).

Следующее посещение

Наложение и припасовка каркаса цельнолитого несъемного консольного протеза.

Особое внимание необходимо обращать на точность прилегания каркаса в пришеечной области (краевое прилегание), проверяют отсутствие зазора между стенкой коронки и культей зуба. Обращают внимание на соответствие контура края опорной коронки контурам десневого края, на степень погружения края коронки в десневую щель. Обращают внимание на аппроксимальные контакты, на окклюзионные контакты с зубами-антагонистами, на промыв под подвесной частью. При необходимости проводится коррекция.

В случае если облицовка не предусмотрена, проводится полировка цельнолитого протеза и его фиксация на постоянный цемент. Если опорные зубы с витальной пульпой, то протез фиксируют на временный цемент на период 2—3 недели. После этого перед фиксацией несъемного консольного протеза на постоянный цемент проводится электроодонтодиагностика для исключения воспалительных процессов в пульпе зуба. При признаках поражения пульпы решается вопрос о депульпировании.

Если предусмотрена металлокерамическая или металлопластмассовая облицовка, проводится выбор цвета облицовки.

Коронки с облицовкой и фасетки в мостовидных протезах на верхней челюсти делают лишь до 5-го зуба включительно, на нижней — до 4-го включительно. Облицовки жевательных поверхностей боковых зубов в принципе не показаны.

Следующее посещение

Наложение и припасовка готового цельнолитого несъемного консольного протеза.

Особое внимание следует обращать на точность прилегания протеза в пришеечной области (краевое прилегание), проверяют отсутствие зазора между стенкой коронки и культей зуба. Обращают внимание на соответствие контура края опорной коронки контурам десневого края, на степень погружения края коронки в десневую щель. Обращают внимание на аппроксимальные контакты, на окклюзионные контакты с зубами-антагонистами, на промыв под подвесной частью (не менее 1 мм). При необходимости проводится коррекция. При применении металлопластмассового протеза после полировки, а при применении металлокерамического протеза — после глазурования проводится фиксация на временный (на 2—3 недели) или на постоянный цемент.

Если опорные зубы с витальной пульпой, то протез фиксируют на временный цемент на период 2—3 недели. После этого перед фиксацией несъемного протеза на постоянный цемент проводится электроодонтодиагностика для исключения воспалительных процессов в пульпе зуба. При признаках поражения пульпы решается вопрос о депульпировании.

7.1.6. Требования к лекарственной помощи амбулаторно-поликлинической

Наименование фармацевтической группы	Кратность (продолжительность)
--------------------------------------	----------------------------------

	лечения
Местные анестетики	Согласно алгоритму
Витамины	Согласно алгоритму
Анальгетики, нестероидные противовоспалительные препараты, средства для лечения ревматических заболеваний и подагры	Согласно алгоритму
Средства, влияющие на кровь	По потребности

7.1.7. Характеристики алгоритмов и особенностей применения медикаментов

В клинике ортопедической стоматологии инфильтрационная или проводниковая анестезия применяется при препарировании зубов с витальной пульпой. При проведении ретракции десны, при препарировании депульпированных зубов применяется аппликационная анестезия, например, аэрозолем лидокаина для местного применения 10%.

Применение местных противовоспалительных и эпителизирующих средств при механической травме слизистой оболочки, возникновении язв на слизистой оболочке, особенно в период адаптации к протезу, показывает достаточную результативность в повседневной стоматологической практике.

АНАЛЬГЕТИКИ, НЕСТЕРОИДНЫЕ ПРОТИВОВОСПАЛИТЕЛЬНЫЕ ПРЕПАРАТЫ

Обычно назначают полоскания и/или ванночки отварами коры дуба, цветков ромашки, шалфея 3—4 раза в день (уровень убедительности доказательства С). Аппликации на пораженные участки маслом облепихи — 2—3 раза в день по 10—15 минут (уровень убедительности доказательства С).

ВИТАМИНЫ

Аппликации на пораженные участки масляным раствором ретинола (витамин А) — 2—3 раза в день по 10—15 минут (уровень убедительности доказательства С).

СРЕДСТВА, ВЛИЯЮЩИЕ НА КРОВЬ

Гемодиализат депротеинизированный — адгезивная паста для полости рта — 3—5 раз в сутки на пораженные участки (уровень убедительности доказательства С).

7.1.8. Требования к режиму труда, отдыха, лечения и реабилитации

Специальных требований нет.

При протезировании на дентальных имплантатах динамическое наблюдение проводят 1 раз в 6 мес

7.1.9. Требования к уходу за пациентом и вспомогательным процедурам

Специальных требований нет.

7.1.10. Требования к диетическим назначениям и ограничениям

Отказ от использования очень жесткой пищи, требующей пережевывания твердых кусков.

7.1.11. Форма добровольного информированного согласия пациента при выполнении протокола

Информированное добровольное согласие пациент дает в письменном виде.

7.1.12. Дополнительная информация для пациента и членов его семьи

См. приложение 2 к настоящему протоколу ведения больных.

7.1.13. Правила изменения требований при выполнении протокола и прекращение действия требований протокола

При выявлении в процессе диагностики признаков, требующих проведения подготовительных мероприятий к протезированию, в том числе наличия заболеваний пародонта, корней зубов, экзостозов и пр., пациент переводится в протокол ведения больных, соответствующий выявленным заболеваниям и осложнениям.

При выявлении признаков другого заболевания, требующего проведения диагностических и лечебных мероприятий, наряду с признаками частичного отсутствия зубов (частичной вторичной адентии), медицинская помощь пациенту оказывается в соответствии с требованиями:

- а) раздела этого протокола ведения больных, соответствующего ведению частичного отсутствия зубов (частичной вторичной адентии);
- б) протокола ведения больных с выявленным заболеванием или синдромом.

7.1.14. Возможные исходы и их характеристики

Наименование исхода	Частота развития, %	Критерии и признаки	Ориентировочное время достижения исхода	Преимственность и этапность оказания медицинской помощи
Компенсация функции	80	Частичное, иногда полное	1-5 недель после окончания	Перебазировка или замена съемных

		восстановление способности пережевывать пищу	протезирования	протезов по потребности или раз в 3-4 года. Замена несъемных мостовидных протезов по потребности
Стабилизация	10	Отсутствие отрицательной динамики в течение частичной вторичной адентии	1-5 недель после окончания протезирования	Срок пользования съемными пластиночными, бюгельными протезами, несъемными мостовидными протезами – не ограничен
Развитие ятрогенных осложнений	5	Появление новых заболеваний или осложнений, обусловленных проводимой терапией, (например, аллергические реакции на пластмассу, токсический стоматит)	На этапе припасовки и адаптации к протезу	Оказание медицинской помощи по протоколу соответствующего заболевания
Развитие нового заболевания, связанного с основным	5	Присоединение нового заболевания, связанного с частичной вторичной адентии	На любом этапе	Оказание медицинской помощи по протоколу соответствующего заболевания

7.1.15. Стоимостные характеристики протокола

Стоимостные характеристики определяются согласно требованиям нормативных документов.

7.2. Модель пациента

Нозологическая форма: потеря зубов вследствие несчастного случая, удаления зубов или локализованного пародонтита

Стадия: включенные дефекты

Фаза: стабильное течение

Осложнения: без осложнений

Код по МКБ-С: К 08.1

7.2.1. Критерии и признаки, определяющие модель пациента

- Пациенты с постоянными зубами.
- Включенные дефекты: частичное отсутствие зубов на одной или обеих челюстях.
- Здоровая слизистая оболочка рта (умеренно-податливая, бледно-розового цвета, умеренно выделяет слизистый секрет).
- Отсутствие экзостозов.
- Отсутствие выраженной атрофии альвеолярного отростка.
- Отсутствие выраженной патологии височно-нижнечелюстного сустава.
- Отсутствие заболеваний слизистой оболочки рта.
- Отсутствие феномена Попова-Годона.
- Отсутствие поражений пародонта оставшихся зубов.
- Отсутствие патологической стираемости твердых тканей оставшихся зубов.
- Отсутствие разрушенных зубов, требующих восстановления их коронковой части штифтовыми конструкциями.

7.2.2. Порядок включения пациента в протокол

Состояние пациента, удовлетворяющее критериям и признакам диагностики данной модели пациента.

7.2.3. Требования к диагностике амбулаторно-поликлинической

Код	Наименование	Кратность выполнения
A01.02.003	Пальпация мышц	1
A01.04.002	Визуальное исследование суставов	1
A01.04.003	Пальпация суставов	1
A01.04.004	Перкуссия суставов	1
A01.07.001	Сбор анамнеза и жалоб при патологии полости рта	1
A01.07.002	Визуальное исследование при патологии полости рта	1
A01.07.003	Пальпация органов полости рта	1
A01.07.004	Перкуссия при патологии полости рта	1
A01.07.005	Внешний осмотр челюстно-лицевой области	1
A01.07.006	Пальпация челюстно-лицевой области	1

A01.07.007	Определение степени открывания рта и ограничения подвижности нижней челюсти	1
A02.04.003	Измерение подвижности сустава (углометрия)	По потребности
A02.04.004	Аускультация сустава	По потребности
A02.07.001	Осмотр полости рта с помощью дополнительных инструментов	1
A02.07.002	Исследование кариозных полостей с использованием стоматологического зонда	1
A02.07.003	Исследование зубодесневых карманов с помощью пародонтологического зонда	1
A02.07.004	Антропометрические исследования	1
A02.07.005	Термодиагностика зубов	1
A02.07.006	Определение прикуса	1
A02.07.007	Перкуссия зубов	1
A02.07.008	Определение степени патологической подвижности зубов	1
A02.07.009	Одонтопародонтограмма	1
A02.07.010	Исследования на диагностических моделях челюстей	1
A05.07.001	Электроодонтометрия	Согласно алгоритму
A06.07.001	Панорамная рентгенография верхней челюсти	По потребности
A06.07.002	Панорамная рентгенография нижней челюсти	По потребности
A06.07.003	Прицельная внутриротовая контактная рентгенография	По потребности
A03.07.003	Диагностика состояния зубочелюстной системы с помощью методов и средств лучевой визуализации	По потребности
A06.07.004	Ортопантомография	1
A06.07.007	Внутриротовая рентгенография в прикус	По потребности
A06.07.008	Рентгенография верхней челюсти в косой проекции	По потребности
A06.07.009	Рентгенография нижней челюсти в боковой проекции	По потребности
A06.07.011	Радиовизиография челюстно-лицевой области	По потребности
A09.07.001	Цитологическое исследование отделяемого полости рта	По потребности
A09.07.002	Цитологическое исследование содержимого кисты (абсцесса) полости рта или содержимого зубодесневого кармана	По потребности
A11.07.001	Биопсия слизистых оболочек полости рта	По потребности
A12.07.001	Витальное окрашивание твердых тканей зуба	По потребности
A12.07.003	Определение индексов гигиены полости рта	По потребности
A12.07.004	Определение пародонтальных индексов	По потребности
A12.07.002	Компьютерная диагностика заболеваний пародонта с	По

	использованием электронных зондирующих устройств	потребности
A06.31.006	Описание и интерпретация рентгенографических изображений	По потребности

* «1» - если 1 раз; «согласно алгоритму» - если обязательно несколько раз (2 и более); «по потребности» - если не обязательно (на усмотрение лечащего врача)

7.2.4. Характеристика алгоритмов и особенностей выполнения немедикаментозной помощи

Алгоритм диагностики направлен на установление диагноза, соответствующего модели пациента, исключение возможных осложнений, определение возможности приступить к протезированию без дополнительных диагностических и лечебно-профилактических мероприятий. Включает сбор анамнеза, осмотр и пальпацию челюстно-лицевой области, оценку состояния оставшихся зубов и тканей пародонта.

СБОР АНАМНЕЗА

При сборе анамнеза выясняют время потери зубов, пользовался ли больной ранее протезами, аллергический анамнез, наличие соматических заболеваний. В случае наличия ортопедических конструкций уточняют время их изготовления.

ВИЗУАЛЬНОЕ ИССЛЕДОВАНИЕ

При внешнем осмотре обращают внимание на приобретенную и/или выраженную асимметрию лица и выраженность носогубных и подбородочной складок, характер смыкания губ. Обращают внимание на степень открывания рта (в норме разобщение зубных рядов при максимальном открывании рта составляет 40—50 мм). Предварительно определяют наличие снижения высоты нижнего отдела лица.

При осмотре рта оценивают состояние зубных рядов, обращают внимание на число и состояние оставшихся зубов, наличие и расположение дефектов зубных рядов и их протяженность, замещены ли отсутствующие зубы или дефекты отдельных зубов ортопедическими конструкциями. В случае наличия ортопедических конструкций оценивают их функциональное состояние. Обращают внимание на характер контактов между рядом стоящими зубами, на форму зубных дуг, уровень и положение каждого зуба, уровень окклюзионной поверхности и окклюзионной плоскости (деформацию зубных рядов).

Обращают внимание на наличие и расположение антагонизирующих пар зубов, окклюзионные контакты, соотношение зубных рядов, соотношение челюстей, вид прикуса, окклюзионные и артикуляционные соотношения зубных рядов, оценивают состояние слизистых оболочек.

При обследовании рта обращают внимание на выраженность и расположение уздечек и щечных складок.

Акцентируют внимание на наличие и выраженность атрофии

альвеолярных отростков.

ПАЛЬПАЦИЯ

При пальпации определяют степень подвижности зубов. Обращают внимание на наличие экзостозов, скрытых под слизистой оболочкой корней зубов. При подозрении на их наличие — рентгенологическое обследование. Обращают внимание на наличие опухолеподобных заболеваний. При подозрении на их наличие — цитологическое исследование, биопсия. Проводят пальпацию для определения торуса, степени податливости слизистой оболочки.

СБОР АНАМНЕЗА И ЖАЛОБ ПРИ ПАТОЛОГИИ СУСТАВОВ, ВИЗУАЛЬНОЕ ИССЛЕДОВАНИЕ СУСТАВОВ, ПАЛЬПАЦИЯ СУСТАВОВ

Выясняют, нет ли хруста (щелчков) и боли в височно-нижнечелюстных суставах при движениях нижней челюсти. При открывании рта визуально и с помощью пальпации определяют синхронность подвижности головок височно-нижнечелюстных суставов. Определяют пространственное смещение линии центра зубного ряда нижней челюсти по отношению к линии центра верхнего зубного ряда при медленном закрывании и открывании рта. При отсутствии фронтальных зубов линии центра определяют по уздечкам губ и/или средней линии лица.

ИССЛЕДОВАНИЕ КАРИОЗНЫХ ПОЛОСТЕЙ С ИСПОЛЬЗОВАНИЕМ СТОМАТОЛОГИЧЕСКОГО ЗОНДА

Выявляют наличие кариозного процесса и некариозных поражений твердых тканей. Особое внимание обращают на наличие, объем и характер пломб, степень разрушения твердых тканей жевательных зубов с помощью индекса разрушения окклюзионной поверхности зуба (ИРОПЗ по В.Ю. Миликевичу), что позволяет определить необходимость и метод восстановления данного зуба.

ИССЛЕДОВАНИЕ ЗУБОДЕСНЕВЫХ КАРМАНОВ С ПОМОЩЬЮ ЗОНДА

Зондирование зубодесневых карманов каждого зуба проводится с четырех сторон тупым градуированным зондом. По результатам заполняется одонтопародонтограмма по В.Ю. Курляндскому. Эта методика позволяет определить с достаточной точностью степень атрофии костных стенок альвеол оставшихся зубов и при необходимости направить больного на пародонтологическое лечение, планировать дальнейшие мероприятия.

Для данной модели пациента не характерны экзостозы; выраженная атрофия альвеолярного отростка; выраженная патология височно-нижнечелюстного сустава; заболевания слизистой оболочки рта; наличие феномена Попова-Годона; наличие поражений пародонта оставшихся зубов; наличие патологической стираемости твердых тканей оставшихся зубов;

наличие разрушенных зубов, требующих восстановления их коронковой части штифтовыми конструкциями.

ЭЛЕКТРООДОНТОМЕТРИЯ

Проводят при наличии патологической стираемости, клиновидных дефектах, расширении периодонтальной щели, вторичной деформации зубных рядов и т. д., перед началом препарирования зубов под коронки для определения необходимости депульпирования. При работе с зубами с витальной пульпой электроодонтодиагностику необходимо проводить до начала лечения, не ранее чем через три дня после препарирования и перед фиксацией несъемной конструкции на постоянный цемент для определения необходимости депульпирования при развитии воспалительного процесса в результате препарирования.

7.2.5. Требования к лечению амбулаторно-поликлиническому

Код	Наименование	Кратность выполнения
A11.07.012	Инъекционное введение лекарственных средств в челюстно-лицевую область	Согласно алгоритму
A16.07.004	Восстановление зуба коронкой	Согласно алгоритму
A16.07.005	Восстановление целостности зубного ряда несъемным мостовидным протезом	Согласно алгоритму
A16.07.029	Избирательное шлифование твердых тканей зубов	Согласно алгоритму
A16.07.039	Протезирование частичными съемными пластинчатыми протезами	Согласно алгоритму
A16.07.040	Протезирование съемными бюгельными протезами	Согласно алгоритму
A25.07.001	Назначение лекарственной терапии при заболеваниях полости рта и зубов	Согласно алгоритму
A25.07.002	Назначение диетической терапии при заболеваниях полости рта и зубов	Согласно алгоритму
D 01.01.04.03	Коррекция съемной ортопедической конструкции	Согласно алгоритму
A16.07.006	Протезирование зубов с использованием имплантатов	По потребности
A16.07.038	Восстановление целостности зубного ряда съемными мостовидными протезами	По потребности
A16.07.057	Снятие несъемной ортопедической конструкции	По потребности
A16.07.060	Восстановление целостности зубного ряда несъемным консольным протезом	По потребности
A16.07.006	Протезирование зуба с использованием имплантата	По потребности
A16.07.058	Операция установки имплантатов для дальнейшего зубопротезирования	По потребности
A16.07.059	Синуслифтинг	По потребности

B01.003.004.00 1	Местная анестезия	По потребности
---------------------	-------------------	----------------

* «1» - если 1 раз; «согласно алгоритму» - если обязательно несколько раз (2 и более); «по потребности» - если не обязательно (на усмотрение лечащего врача)

7.2.6. Характеристика алгоритмов и особенностей выполнения немедикаментозной помощи

Лечение частичного отсутствия зубов при включенных дефектах производится с использованием как несъемного, так и съемного протезирования, а также их комбинации. При частичном отсутствии зубов также возможно протезирование с использованием внутрикостных дентальных имплантатов: изготовлении искусственных коронок и мостовидных протезов (см. Приложение 10).

Эти методы позволяют восстановить основную функцию зубочелюстной системы: пережевывание пищи, а также эстетические пропорции лица; препятствуют развитию деформации зубных рядов, перегрузке пародонта оставшихся зубов, прогрессированию атрофии альвеолярных отростков челюстной кости и атрофии мышц челюстно-лицевой области, развитию патологии височно-нижнечелюстных суставов (уровень убедительности доказательств А).

Выбор конструкции при лечении включенных дефектов зависит в первую очередь от их протяженности и расположения. Одиночный включенный дефект в жевательных группах зубов (с одной или с двух сторон челюсти) при физиологических видах прикуса не обязательно требует протезирования. При включенных дефектах с отсутствием одного или двух моляров при отсутствии моляров-антагонистов протезирование может не проводиться.

При включенных дефектах с отсутствием более 1-го зуба в области моляров (при наличии показаний), премоляров, клыков и резцов можно применять как съемные протезы, так и несъемные мостовидные протезы в зависимости от топографии дефектов и других факторов (см. приложение 3 к настоящему протоколу ведения больных).

Изготовление несъемного мостовидного протеза большой протяженности («дуга») для восстановления дефекта протяженностью более 4-х зубов на одной челюсти не рекомендуется. При отсутствии более 3-х зубов в области жевательных зубов использование несъемных мостовидных конструкций не рекомендуется. При включенных дефектах с отсутствием более 4-х зубов в зубном ряду при условии достаточного количества опорных зубов могут изготавливаться несъемные мостовидные протезы для замещения отдельных дефектов.

С учетом данных одонтопародонтограммы по В.Ю. Курляндскому, каждому искусственному зубу в мостовидном протезе должно соответствовать не менее двух опорных зубов со здоровым пародонтом для предотвращения перегрузки опорных зубов.

При отсутствии 1—4-х зубов во фронтальной области для замещения дефекта показано изготовление несъемного мостовидного протеза.

При включенных дефектах в различных функционально ориентированных группах зубов возможно одновременное применение съемных и несъемных конструкций. При этом съемные конструкции изготавливаются после фиксации несъемных протезов (за исключением конструкций с замковыми элементами).

АЛГОРИТМ ИЗГОТОВЛЕНИЯ ЧАСТИЧНЫХ СЪЕМНЫХ ПЛАСТИНОЧНЫХ ПРОТЕЗОВ

Первое посещение

После диагностических исследований и принятия решения о протезировании на том же приеме приступают к лечению.

При необходимости опорные зубы покрываются искусственными коронками.

Первым этапом является получение оттисков (слепков). С протезируемой челюсти получают рабочий оттиск (слепок), с противоположной — прикусной с помощью стандартных оттискных (слепочных) ложек и альгинатных оттискных (слепочных) масс. Рекомендуются края ложек перед получением оттисков (слепков) окантовывать узкой полоской лейкопластыря для лучшей ретенции оттискного (слепочного) материала. После выведения ложек изо рта производится контроль качества оттисков (слепков) (отображение анатомического рельефа, отсутствие пор и пр.). Отливаются модели из простого гипса.

Следующее посещение

Определение центрального соотношения челюстей анатомо-физиологическим методом для определения правильного положения нижней челюсти по отношению к верхней, в трех плоскостях (вертикальной, сагиттальной и трансверзальной).

Определение центрального соотношения челюстей производится с применением изготовленных в зуботехнической лаборатории восковых базисов с окклюзионными валиками. Особое внимание следует обращать на формирование правильной протетической плоскости, определение высоты нижнего отдела лица.

Выбор цвета, размера и формы искусственных зубов производится в соответствии с оставшимися зубами и индивидуальными особенностями (возраст пациента, размеры и форма лица).

Следующее посещение

Проверка конструкции протеза (постановки зубов на восковой конструкции, проведенной в условиях зуботехнической лаборатории) на восковом базисе для оценки правильности всех предыдущих клинических и лабораторных этапов изготовления протеза и внесения необходимых исправлений.

Следующее посещение

Наложение и припасовка готового протеза после лабораторного этапа замены воскового базиса на пластмассовый.

Перед наложением необходимо оценить качество базиса протеза (отсутствие пор, острых краев, выступов, шероховатостей и т. д.). Цвет может указывать на недостаточную полимеризацию. Небная часть протеза верхней челюсти должна быть не толще 1 мм.

Протезы вводят в рот, проверяют плотность смыкания зубных рядов и фиксацию зубных протезов, точность прилегания базиса протеза к оральной поверхности в пришеечной области оставшихся зубов, правильность расположения кламмеров.

Особое внимание следует обратить на наличие балансирования протеза во рту: протез балансировать не должен. Попытка устранить балансирование активацией кламмеров приносит еще больший вред. Если после тщательной припасовки балансирование устранить не удастся, протез подлежит переделке. Проведение перебазировки протеза с целью устранения балансирования на этом этапе неприемлемо, т. к. может обусловить сдачу некачественного протеза.

Следующее посещение

Первая коррекция назначается на следующий день после сдачи протеза, далее по показаниям (не чаще одного раза в три дня). Период адаптации может длиться до 1,5 месяцев.

При появлении болей в области тканей протезного ложа, связанных с травмой слизистой оболочки, больному рекомендуют немедленно прекратить пользоваться протезом, явиться на прием к врачу, возобновив пользование протезом за 3 часа до посещения врача.

При травматическом повреждении слизистой оболочки, образовании язв участки протеза в этих местах минимально сошлифовываются. Коррекцию базиса протеза проводят до появления первого субъективного ощущения уменьшения болевого синдрома.

Назначается медикаментозная терапия противовоспалительными средствами и средствами, ускоряющими эпителизацию слизистой оболочки рта.

Пациенты с выраженным торусом

При изготовлении рабочей модели производить «изоляцию» в области торуса с целью предотвращения избыточного давления. Кроме того, в зависимости от протяженности и топографии дефекта базис протеза может быть смоделирован без перекрытия торуса.

Пациенты с аллергическими реакциями на пластмассу

При выявлении аллергического анамнеза проводят аллергические кожные

пробы на материал базиса протеза. При положительной реакции на пластмассу рекомендуется изготавливать бюгельные протезы или изготавливать базис частичного съемного пластиночного протеза из бесцветной пластмассы.

АЛГОРИТМ И ОСОБЕННОСТИ ИЗГОТОВЛЕНИЯ БЮГЕЛЬНЫХ ПРОТЕЗОВ

Первое посещение

После диагностических исследований и принятия решения о протезировании на том же приеме приступают к лечению.

Перед началом лечения необходимо изготовить диагностические модели, которые позволяют определить наличие места для окклюзионных частей кламмеров. При отсутствии места на модели отмечают участки, подлежащие сошлифовыванию, после чего проводят необходимое сошлифовывание твердых тканей зубов в местах, где будут располагаться окклюзионные накладки, допустимо искусственное углубление естественных фиссур зубов [25]. При необходимости опорные зубы покрываются бюгельными коронками.

Первым этапом изготовления бюгельного протеза является получение оттисков (слепков). С протезируемой челюсти получают рабочий оттиск (слепок), с противоположной — прикусной с помощью стандартных оттискных (слепочных) ложек и альгинатных оттискных (слепочных) масс.

Рекомендуется края ложек перед получением оттисков (слепков) окантовывать узкой полоской лейкопластыря для лучшей ретенции оттискного (слепочного) материала или использовать адгезивный материал (специальный клей) для фиксации силиконовых оттисков (слепков) на ложке. После выведения ложек изо рта производится контроль качества оттисков (слепков) (отображение анатомического рельефа, отсутствие пор и пр.).

Отливаются модели: рабочая модель из супергипса, прикусная — из простого гипса.

Проводится параллелометрия.

Следующее посещение

Наложение и припасовка готового цельнолитого каркаса бюгельного протеза. Особое внимание следует обращать на отсутствие давления дуги бюгельного протеза на слизистую оболочку, точность прилегания и охвата опорно-удерживающими элементами (кламмерами и окклюзионными накладками) опорных зубов, отсутствие балансирования.

Дуга бюгельного протеза на нижнюю челюсть на всем своем протяжении должна отстоять от слизистой оболочки у верхнего края на 0,5—0,6 мм, у нижнего — не менее чем на 1 мм. Дуга протеза на верхнюю челюсть отстоит от слизистой на 0,6—1 мм. Отклонение от этих требований может привести к образованию пролежней в будущем. Внесение исправлений в металлический каркас нежелательно, т.к. его истончение чревато переломом или уменьшением жесткости [13].

Определение центрального соотношения челюстей анатомо-физиологическим методом для определения правильного положения нижней челюсти по отношению к верхней в трех плоскостях (вертикальной, сагиттальной и трансверзальной) производится с применением изготовленных в зуботехнической лаборатории восковых базисов с окклюзионными валиками. Особое внимание следует обращать на формирование правильной протетической плоскости, определение высоты нижнего отдела лица.

Выбор цвета, размера и формы искусственных зубов производится в соответствии с оставшимися зубами и индивидуальными особенностями (возраст пациента, размеры и форма лица).

Следующее посещение

Проверка конструкции протеза (постановки зубов на восковой конструкции, проведенной в условиях зуботехнической лаборатории) на восковом базисе для оценки правильности всех предыдущих клинических и лабораторных этапов изготовления протеза и внесения необходимых исправлений.

Следующее посещение

Наложение и припасовка готового протеза после лабораторного этапа замены воскового базиса седловидной части на пластмассовый.

Перед наложением необходимо оценить качество базиса протеза (отсутствие пор, острых краев, выступов, шероховатостей и т.д.). Цвет может указывать на некачественную полимеризацию.

Протез вводят в рот, проверяют плотность смыкания зубных рядов и фиксацию бюгельного протеза, точность прилегания и охвата опорно-удерживающими элементами (кламмерами и окклюзионными накладками) опорных зубов, отсутствие балансирования.

Следующее посещение

Первая коррекция назначается на следующий день после сдачи протеза, далее по показаниям (не чаще одного раза в три дня). Период адаптации может длиться до 1,5 месяцев.

При появлении болей в области тканей протезного ложа, связанных с травмой слизистой оболочки, больному рекомендуют немедленно прекратить пользоваться протезом, явиться на прием к врачу, возобновив пользование протезом за 3 часа до посещения врача.

При травматическом повреждении слизистой оболочки, образовании язв под седловидной частью бюгельного протеза участки протеза в этих местах минимально сошлифовываются. Коррекцию базиса протеза проводят до появления первого субъективного ощущения уменьшения болевого синдрома. В случае неправильного изготовления дуги бюгельного протеза допускается

минимальное ее отшлифовывание. Однако следует учитывать, что истончение дуги чревато переломом или уменьшением жесткости [13].

Назначается медикаментозная терапия противовоспалительными средствами и средствами, ускоряющими эпителизацию слизистой оболочки рта.

Пациенты с аллергическими реакциями

При выявлении аллергического анамнеза проводят аллергические кожные пробы на материал базиса протеза. При положительной реакции на пластмассу рекомендуется изготавливать бюгельные протезы с использованием бесцветной пластмассы. При появлении у пациента аллергической реакции на металл, из которого изготовлен каркас, производится золочение металлических частей гальваническим методом.

АЛГОРИТМ И ОСОБЕННОСТИ ИЗГОТОВЛЕНИЯ НЕСЪЕМНЫХ ЦЕЛЬНОЛИТЫХ МОСТОВИДНЫХ ПРОТЕЗОВ

Особенности изготовления цельнолитых мостовидных протезов заключаются в четком регламентировании их конструкции:

1. Следует использовать в качестве опорных не менее двух зубов на один искусственный.
2. При использовании цельнолитых комбинированных мостовидных протезов рекомендуется в качестве дистальных опор использовать цельнолитые коронки или коронки с металлической окклюзионной поверхностью.
3. При изготовлении цельнолитых металлокерамических протезов моделируется оральная гирлянда (металлический кантик по краю коронки и тела мостовидного протеза).
4. Пластмассовая (по потребности — керамическая) облицовка производится в области фронтальных зубов на верхней челюсти лишь до 5 зуба включительно и на нижней челюсти до 4 зуба включительно, далее — по потребности.
5. При замещении включенных дефектов на обеих челюстях в первую очередь изготавливают несъемные мостовидные протезы на верхнюю челюсть для формирования правильной протетической плоскости.
6. При изготовлении несъемных конструкций на зубы-антагонисты необходимо соблюдать определенную последовательность:
 - первым этапом является одновременное изготовление временных капп на подлежащие протезированию участки зубных рядов обеих челюстей с максимальным восстановлением окклюзионных соотношений и обязательным определением высоты нижнего отдела лица. Эти каппы должны как можно точнее воспроизводить конструкцию будущих протезов;
 - после окончания адаптационного периода (от 2-х до 4-х недель)

- изготавливают постоянные несъемные протезы на верхнюю челюсть;
- после фиксации протеза на верхнюю челюсть изготавливают постоянные несъемные конструкции на нижнюю челюсть;
 - в случае если протяженность дефекта нижнего зубного ряда превышает протяженность дефекта верхнего зубного ряда приблизительно вдвое, изготовление постоянных конструкций начинают с нижней челюсти.

Первое посещение

После диагностических исследований, необходимых подготовительных лечебных мероприятий и принятия решения о протезировании на том же приеме приступают к лечению.

Принимается решение о депульпировании зубов, определенных в качестве опорных, или сохранении их витальной пульпы.

Подготовка к препарированию

При решении вопроса о депульпировании зубов пациента направляют на соответствующие мероприятия. Для подтверждения решения сохранить витальную пульпу опорных зубов проводится электроодонтодиагностика до начала всех лечебных мероприятий.

При решении оставить пульпу витальной перед началом препарирования получают оттиски (слепки) для изготовления временных пластмассовых коронок (капп).

Препарирование опорных зубов

Производится препарирование зубов под цельнолитые коронки. Вид препарирования выбирается в зависимости от вида коронок. При препарировании следует обращать особое внимание на параллельность клинических осей культей зубов после препарирования.

Препарирование зубов с витальной пульпой проводится под местной анестезией.

Получение оттиска (слепка) с отпрепарированных зубов на том же приеме возможно при отсутствии повреждений маргинального пародонта при препарировании. Используются силиконовые двухслойные и альгинатные оттискные (слепочные) массы, стандартные оттискные (слепочные) ложки. Рекомендуется края ложек перед снятием оттисков (слепков) окантовывать узкой полоской лейкопластыря для лучшей ретенции оттискного (слепочного) материала или использовать адгезивный материал (специальный клей) для фиксации силиконовых оттисков (слепков) на ложке. После выведения ложек из полости рта производится контроль качества оттисков (слепков) (отображение анатомического рельефа, отсутствие пор и пр.).

В случае применения метода ретракции десны при получении оттисков (слепков) уделяется внимание соматическому статусу пациента. При наличии в

анамнезе сердечно-сосудистых заболеваний (ишемической болезни сердца, стенокардии, артериальной гипертензии, нарушений сердечного ритма и пр.) нельзя применять вспомогательные средства для ретракции десны, содержащие катехоламины (в том числе нитей, пропитанных такими составами), учитывать действие антикоагулянтной терапии.

Для фиксации правильного соотношения зубных рядов в положении центральной окклюзии применяются гипсовые или силиконовые блоки.

В случае необходимости определения центрального соотношения челюстей изготавливаются восковые базисы с окклюзионными валиками.

При изготовленных временных каппах проводится их припасовка, при необходимости — перебазировка и фиксация на временный цемент.

Для предотвращения развития воспалительных процессов в тканях краевого пародонта назначается противовоспалительная регенерирующая терапия, включающая полоскания полости рта настойкой коры дуба, а также настоями ромашки и шалфея. При необходимости — аппликации масляным раствором витамина А или другими средствами, стимулирующими эпителизацию. При изготовлении цельнолитых конструкций рекомендуется назначать больного на приём на следующий день или через день после препарирования для получения рабочего двухслойного оттиска (слепка) с отпрепарированных зубов и оттиска (слепка) с зубов-антагонистов, если они не были сняты в первое посещение.

Следующее посещение

Получение оттисков (слепков).

Используются силиконовые двухслойные и альгинатные оттискные (слепочные) массы, стандартные оттискные (слепочные) ложки.

Рекомендуется края ложек перед получением оттисков (слепков) окантовывать узкой полоской лейкопластыря для лучшей ретенции оттискного (слепочного) материала или использовать адгезивный материал (специальный клей) для фиксации силиконовых оттисков (слепков) на ложке. После выведения ложек изо рта производится контроль качества оттисков (слепков) (отображение анатомического рельефа, отсутствие пор и пр.).

В случае применения метода ретракции десны при получении оттисков (слепков) уделяется внимание соматическому статусу пациента. При наличии в анамнезе сердечно-сосудистых заболеваний (ишемической болезни сердца, стенокардии, артериальной гипертензии, нарушений сердечного ритма и пр.) нельзя применять вспомогательные средства для ретракции десны, содержащие катехоламины (в том числе нитей, пропитанных такими составами), учитывать действие антикоагулянтной терапии.

Следующее посещение

Не ранее чем через 3 дня после препарирования на витальных зубах для исключения травматического (термического) повреждения пульпы проводится повторная электроодонтодиагностика (возможно проведение на следующем посещении).

Следующее посещение

Наложение и припасовка каркаса цельнолитого мостовидного протеза.

Особое внимание необходимо обращать на точность прилегания каркаса в пришеечной области (краевое прилегание), проверяют отсутствие зазора между стенкой коронки и культей зуба. Обращают внимание на соответствие контура края опорной коронки контурам десневого края, на степень погружения края коронки в десневую щель. Обращают внимание на аппроксимальные контакты, на окклюзионные контакты с зубами-антагонистами, на промыв под промежуточной частью. При необходимости проводится коррекция.

В случае если облицовка не предусмотрена, проводится полировка цельнолитого протеза и его фиксация на постоянный цемент. Если опорные зубы с витальной пульпой, то протез фиксируют на временный цемент на период 2—3 недели. После этого перед фиксацией мостовидного протеза на постоянный цемент проводится электроодонтодиагностика для исключения воспалительных процессов в пульпе зуба. При признаках поражения пульпы решается вопрос о депульпировании.

Если предусмотрена керамическая или пластмассовая облицовка, проводится выбор цвета облицовки.

Коронки с облицовкой и фасетки в мостовидных протезах на верхней челюсти делают лишь до 5-го зуба включительно, на нижней — до 4-го включительно. Облицовки жевательных поверхностей боковых зубов в принципе не показаны.

Следующее посещение

Наложение и припасовка готового цельнолитого мостовидного протеза.

Особое внимание следует обращать на точность прилегания протеза в пришеечной области (краевое прилегание), проверяют отсутствие зазора между стенкой коронки и культей зуба. Обращают внимание на соответствие контура края опорной коронки контурам десневого края, на степень погружения края коронки в десневую щель. Обращают внимание на аппроксимальные контакты, на окклюзионные контакты с зубами-антагонистами. При необходимости проводится коррекция. При применении металлопластмассового протеза после полировки, а при применении металлокерамического протеза — после глазурования проводится фиксация на временный (на 2—3 недели) или на постоянный цемент.

Если опорные зубы с витальной пульпой, то протез фиксируют на временный цемент на период 2—3 недели. Особое внимание при фиксации на

временный цемент обращают на удаление остатков цемента из-под промежуточной части мостовидного протеза и межзубных промежутков.

Следующее посещение

Фиксация на постоянный цемент. Перед фиксацией мостовидного протеза на постоянный цемент проводится электроодонтодиагностика для исключения воспалительных процессов в пульпе зуба. При признаках поражения пульпы решается вопрос о депульпации.

Особое внимание при фиксации на постоянный цемент обращают на удаление остатков цемента из-под промежуточной части мостовидного протеза и межзубных промежутков.

Пациента инструктируют по поводу правил пользования протезом и указывают на необходимость регулярного посещения врача 1 раз в 6 месяцев.

АЛГОРИТМ И ОСОБЕННОСТИ ИЗГОТОВЛЕНИЯ НЕСЪЕМНЫХ ШТАМПОВАННО-ПАЯНЫХ МОСТОВИДНЫХ ПРОТЕЗОВ

Особенности изготовления несъемных мостовидных штампованно-паяных протезов:

1. Штампованно-паяные мостовидные протезы можно использовать при протяженности дефекта в одну единицу (один зуб).
2. Следует использовать в качестве опорных не менее двух зубов на один искусственный.
3. Пластмассовая облицовка производится в области фронтальных зубов до 5 зуба включительно на верхней челюсти и до 4 включительно — на нижней челюсти.
4. При необходимости восполнения включенных дефектов на обеих челюстях в первую очередь изготавливают несъемные мостовидные протезы на верхнюю челюсть для формирования правильной протетической плоскости.

Первое посещение

После диагностических исследований, необходимых подготовительных лечебных мероприятий и принятия решения о протезировании на том же приеме приступают к лечению.

Принимается решение о депульпировании зубов, определенных в качестве опорных, или сохранении их витальной пульпы.

Подготовка к препарированию

При решении о депульпировании зубов пациента направляют на соответствующие мероприятия. Для подтверждения решения сохранить витальную пульпу опорных зубов проводится электроодонтодиагностика до

начала всех лечебных мероприятий.

По возможности, при решении оставить пульпу витальной, перед началом препарирования получают оттиски (слепки) для изготовления временных пластмассовых коронок (капп).

Препарирование опорных зубов

Производится препарирование зубов под штампованные коронки. При препарировании следует обращать внимание на параллельность стенок отпрепарированных зубов (форма цилиндра) и клинических осей культей зубов.

Препарирование зубов с витальной пульпой проводится под местной анестезией.

Получение оттиска (слепка) с отпрепарированных зубов на том же приеме возможно при отсутствии повреждений маргинального пародонта при препарировании. При изготовлении штампованно-паяных мостовидных протезов применяются альгинатные оттискные (слепочные) массы, стандартные оттискные (слепочные) ложки. Рекомендуется края ложек перед получением оттисков (слепков) окантовывать узкой полоской лейкопластыря для лучшей ретенции оттискного (слепочного) материала. После выведения ложек из рта производится контроль качества оттисков (слепков) (отображение анатомического рельефа, отсутствие пор и пр.).

Для фиксации правильного соотношения зубных рядов в положении центральной окклюзии применяются гипсовые или силиконовые блоки.

В случае необходимости определения центрального соотношения челюстей изготавливаются восковые базисы с окклюзионными валиками.

При изготовленных временных каппах проводится их припасовка, при необходимости – перебазировка и фиксация на временный цемент.

При изготовлении штампованно-паяного протеза снятие слепков (оттисков) может проводиться в день препарирования.

Для предотвращения развития воспалительных процессов в тканях краевого пародонта, связанных с травмированием при препарировании, назначается противовоспалительная регенерирующая терапия, включающая полоскания рта настоем коры дуба, а также настоями ромашки и шалфея. При необходимости — аппликации масляным раствором витамина А или другими средствами, стимулирующими эпителизацию.

Следующее посещение

Получение оттисков (слепков), если они не были сняты в первое посещение.

Используются альгинатные оттискные (слепочные) массы, стандартные оттискные (слепочные) ложки. Рекомендуется края ложек перед получением оттисков (слепков) окантовывать узкой полоской лейкопластыря для лучшей ретенции оттискного (слепочного) материала. После выведения ложек из полости рта производится контроль качества оттисков (слепков) (отображение анатомического рельефа, отсутствие пор и пр.).

Следующее посещение

Не ранее чем через 3 дня после препарирования для исключения травматического (термического) повреждения пульпы проводится повторная электроодонтодиагностика (возможно проведение на следующем посещении).

Следующее посещение

Примерка и припасовка штампованных коронок.

Особое внимание обращать на точность прилегания коронки в пришеечной области (краевое прилегание), проверяют отсутствие давления коронки на ткани маргинального пародонта. Обращают внимание на соответствие контура края опорной коронки контурам десневого края, на степень погружения края коронки в десневую щель (максимум на 0,3—0,5 мм) [25]. Обращают внимание на апроксимальные контакты, на окклюзионные контакты с зубами-антагонистами. При необходимости проводится коррекция.

При использовании комбинированных штампованных коронок (по Белкину) после припасовки коронки получают оттиск культи зуба с помощью воска, налитого внутрь коронки. Определяют цвет пластмассовой облицовки. Коронки с облицовкой на верхней челюсти делают лишь до 5-го зуба включительно, на нижней — до 4-го включительно. Облицовки жевательных поверхностей боковых зубов в принципе не показаны.

Получают оттиск (слепок) альгинатной массой для спайки. Применяются стандартные оттискные (слепочные) ложки. Рекомендуются края ложек перед снятием оттисков (слепков) окантовывать узкой полоской лейкопластыря для лучшей ретенции оттискного (слепочного) материала. После выведения ложек изо рта производится контроль качества оттисков (слепков) (отображение анатомического рельефа, отсутствие пор и пр.).

Следующее посещение

Наложение и припасовка готового штампованно-паяного мостовидного протеза.

Особое внимание следует обращать на точность прилегания протеза в пришеечной области (краевое прилегание). Обращают внимание на соответствие контура края опорной коронки контурам десневого края, на степень погружения края коронки в десневую щель (максимум на 0,3—0,5 мм) [25]. Обращают внимание на апроксимальные контакты, на окклюзионные контакты с зубами-антагонистами, на промыв под промежуточной частью. При необходимости проводится коррекция.

Производится фиксация на постоянный цемент.

При витальной пульпе опорных зубов перед фиксацией мостовидного протеза на постоянный цемент проводится электроодонтодиагностика для исключения воспалительных процессов в пульпе зуба. При признаках поражения пульпы решается вопрос о депульпировании.

Особое внимание при фиксации на постоянный цемент обращать на удаление остатков цемента из-под промежуточной части мостовидного протеза и межзубных промежутков.

Пациента инструктируют по поводу правил пользования протезом и указывают на необходимость регулярного посещения врача 1 раз в 6 месяцев.

АЛГОРИТМ И ОСОБЕННОСТИ ИЗГОТОВЛЕНИЯ ОДИНОЧНОГО ЗУБА С ИСПОЛЬЗОВАНИЕМ ИМПЛАНТАТОВ

Одиночный включенный дефект зубного ряда при интактных соседних зубах является одним из классических показаний к применению стоматологических (дентальных) имплантатов.

Основной предпосылкой применения одиночных дентальных имплантатов является наличие интактных соседних зубов и желание сохранить их таковыми.

Выбор конструкции имплантата и искусственной коронки зависит от клинической картины, состояния тканей протезного ложа и метода имплантации.

При принятии решения о применении дентального имплантата необходимо учитывать противопоказания к этому методу лечения.

К общим противопоказаниям относят:

9. Любые основания для отказа от хирургического вмешательства.
10. Любые противопоказания к местной анестезии.
11. Заболевания, на которые может отрицательно повлиять имплантация (например, эндокардит, искусственный сердечный клапан или водитель ритма, трансплантация органов, ревматические заболевания и др.).
12. Формы терапии, которые могут отрицательно повлиять на заживление и сохранение имплантата, а также на его ложе (например, иммуноподавляющие средства, антидепрессанты, противосвертывающие средства, цитостатики).
13. Психические заболевания.
14. Ситуации, связанные с тяжелым психологическим или физическим стрессом.
15. Кахексия.
16. Недостаточная привычка к общей гигиене.

Возраст не является абсолютным противопоказанием, исключая дентальную имплантацию.

Местные противопоказания:

- недостаточная склонность к гигиене полости рта;
- недостаточное наличие костной ткани, не подходящая структура костной ткани;
- неблагоприятное расстояние до Nervus alveolaris inferior, до верхнечелюстной и носовой пазух.

Противопоказания временного характера:

- острые заболевания;
- стадии реабилитации и выздоровления;

- беременность;
- наркотическая зависимость;
- состояние после облучения (минимум в течение года).

Для успешной установки имплантатов необходимо учитывать следующие основные требования:

1. Ширина костной ткани в щечно-язычном отделах не менее 6 мм.
2. Расстояние между корнями соседних зубов не менее 8 мм.
3. Количество кости над нижнечелюстным каналом и ниже гайморовой пазухи — 10 мм (или необходима специальная оперативная подготовка).

Минимальная толщина кортикальной пластинки и низкая плотность губчатой кости костного ложа ставят под сомнение успех остеоинтеграции имплантата.

Определение объема и структуры костного ложа проводится с помощью рентгенологического обследования (панорамная, прицельная рентгенограммы).

Методика имплантации и последующего протезирования проводятся в соответствии с выбранной имплантационной системой и конструкцией супраструктуры согласно рекомендациям производителей.

Применение дентальных имплантатов требует специального информирования пациента по поводу альтернативных методов лечения, возможных побочных явлений и т. д., инструктирования по пользованию имплантатом и методам гигиены.

АЛГОРИТМ И ОСОБЕННОСТИ ИЗГОТОВЛЕНИЯ НЕСЪЕМНЫХ КОНСОЛЬНЫХ ПРОТЕЗОВ

Особенности применения консольных несъемных протезов заключаются в четком регламентировании их конструкции:

1. Длина подвесной части должна быть не более одной второй длины опорной части.
2. Площадь окклюзионной поверхности подвесной части должна быть не более одной второй площади опорной части.
3. Следует использовать в качестве опорных не менее двух зубов.
4. Следует применять только цельнолитые мостовидные протезы.

После диагностических исследований, необходимых подготовительных лечебных мероприятий и принятия решения о протезировании на том же приеме приступают к лечению.

Принимается решение о депульпировании зубов, определенных в качестве опорных, или сохранении их витальной пульпы.

Первое посещение

Подготовка к препарированию.

При решении вопроса о депульпировании зубов пациента направляют на соответствующие мероприятия. Для подтверждения решения сохранить

витальную пульпу опорных зубов проводится электроодонтодиагностика до начала всех лечебных мероприятий.

При решении оставить пульпу витальной перед началом препарирования получают оттиски (слепки) для изготовления временных пластмассовых коронок (капп).

Препарирование опорных зубов

Производится препарирование зубов под цельнолитые коронки. Вид препарирования выбирается в зависимости от вида коронок. При препарировании следует обращать особое внимание на параллельность клинических осей культей зубов после препарирования.

Препарирование зубов с витальной пульпой проводится под местной анестезией.

Получение оттиска (слепка) с отпрепарированных зубов на том же приеме возможно при отсутствии повреждений маргинального пародонта при препарировании. Используются силиконовые двухслойные и альгинатные оттискные (слепочные) массы, стандартные оттискные (слепочные) ложки. Рекомендуется края ложек перед получением оттисков (слепков) окантовывать узкой полоской лейкопластыря для лучшей ретенции оттискного (слепочного) материала или использовать специальный клей для фиксации силиконовых оттисков (слепков) на ложке. После выведения ложек изо рта производится контроль качества оттисков (слепков) (отображение анатомического рельефа, отсутствие пор и пр.).

В случае применения метода ретракции десны при получении оттисков (слепков) уделяется внимание соматическому статусу пациента. При наличии в анамнезе сердечно-сосудистых заболеваний (ишемической болезни сердца, стенокардии, артериальной гипертензии, нарушений сердечного ритма и пр.) нельзя применять вспомогательные средства для ретракции десны, содержащие катехоламины (в том числе нити, пропитанные такими составами), учитывать действие антикоагулянтной терапии.

Для фиксации правильного соотношения зубных рядов в положении центральной окклюзии применяются гипсовые или силиконовые блоки.

В случае необходимости определения центрального соотношения челюстей изготавливаются восковые базисы с окклюзионными валиками.

При изготовленных временных каппах проводится их припасовка, при необходимости — перебазировка и фиксация на временный цемент.

Для предотвращения развития воспалительных процессов в тканях краевого пародонта назначается противовоспалительная регенерирующая терапия, включающая полоскания полости рта настойкой коры дуба, а также настоями ромашки и шалфея; аппликации масляным раствором витамина А или другими средствами, стимулирующими эпителизацию. При необходимости больной назначается на прием на следующий день или через день для получения рабочего двухслойного оттиска (слепка) с отпрепарированных зубов и оттиска (слепка) с зубов-антагонистов, если они не были сняты в первое посещение.

Следующее посещение

Для снятия слепка используются силиконовые двухслойные и альгинатные оттискные (слепочные) массы, стандартные оттискные (слепочные) ложки. Рекомендуется края ложек перед получением оттисков (слепков) окантовывать узкой полоской лейкопластыря для лучшей ретенции оттискного (слепочного) материала или использовать специальный клей для фиксации силиконовых оттисков (слепков) на ложке. После выведения ложек изо рта производится контроль качества оттисков (слепков) (отображение анатомического рельефа, отсутствие пор и пр.).

В случае применения метода ретракции десны при получении оттисков (слепков) уделяется внимание соматическому статусу пациента. При наличии в анамнезе сердечно-сосудистых заболеваний (ишемической болезни сердца, стенокардии, артериальной гипертензии, нарушений сердечного ритма и пр.) нельзя применять вспомогательные средства для ретракции десны, содержащие катехоламины (в том числе нити, пропитанные такими составами), учитывать действие антикоагулянтной терапии.

Следующее посещение

Не ранее чем через 3 дня после препарирования для выявления травматического (термического) повреждения пульпы проводится повторная электроодонтодиагностика (возможно проведение на этапе наложения и припасовки каркаса).

Следующее посещение

Наложение и припасовка каркаса цельнолитого несъемного консольного протеза.

Особое внимание необходимо обращать на точность прилегания каркаса в пришеечной области (краевое прилегание), проверяют отсутствие зазора между стенкой коронки и культей зуба. Обращают внимание на соответствие контура края опорной коронки контурам десневого края, на степень погружения края коронки в десневую щель. Обращают внимание на аппроксимальные контакты, на окклюзионные контакты с зубами-антагонистами, на промыв под подвесной частью. При необходимости проводится коррекция.

В случае если облицовка не предусмотрена, проводится полировка цельнолитого протеза и его фиксация на постоянный цемент. Если опорные зубы с витальной пульпой, то протез фиксируют на временный цемент на период 2—3 недели. После этого перед фиксацией несъемного консольного протеза на постоянный цемент проводится электроодонтодиагностика для исключения воспалительных процессов в пульпе зуба. При признаках поражения пульпы решается вопрос о депульпировании.

Если предусмотрена металлокерамическая или металлопластмассовая облицовка, проводится выбор цвета облицовки.

Коронки с облицовкой и фасетки в мостовидных протезах на верхней

челюсти делают лишь до 5-го зуба включительно, на нижней — до 4-го включительно. Облицовки жевательных поверхностей боковых зубов в принципе не показаны.

Следующее посещение

Наложение и припасовка готового цельнолитого несъемного консольного протеза.

Особое внимание следует обращать на точность прилегания протеза в пришеечной области (краевое прилегание), проверяют отсутствие зазора между стенкой коронки и культей зуба. Обращают внимание на соответствие контура края опорной коронки контурам десневого края, на степень погружения края коронки в десневую щель. Обращают внимание на аппроксимальные контакты, на окклюзионные контакты с зубами-антагонистами, на промыв под подвесной частью (не менее 1 мм). При необходимости проводится коррекция. При применении металлопластмассового протеза после полировки, а при применении металлокерамического протеза — после глазурования проводится фиксация на временный (на 2—3 недели) или на постоянный цемент.

Если опорные зубы с витальной пульпой, то протез фиксируют на временный цемент на период 2—3 недели. После этого перед фиксацией несъемного протеза на постоянный цемент проводится электроодонтодиагностика для исключения воспалительных процессов в пульпе зуба. При признаках поражения пульпы решается вопрос о депульпировании.

7.2.7. Требования к лекарственной помощи амбулаторно-поликлинической

Наименование группы	Кратность (продолжительность) лечения
Анестетики местные	Согласно алгоритму
Витамины	Согласно алгоритму
Анальгетики, нестероидные противовоспалительные препараты, средства для лечения ревматических заболеваний и подагры	Согласно алгоритму
Средства, влияющие на кровь	По потребности

7.2.8. Характеристики алгоритмов и особенностей применения медикаментов

В клинике ортопедической стоматологии инфильтрационная или проводниковая анестезия применяется при препарировании зубов с витальной пульпой. При проведении ретракции десны, при препарировании депульпированных зубов применяется аппликационная анестезия, например, аэрозолем лидокаина для местного применения 10%.

АНАЛЬГЕТИКИ, НЕСТЕРОИДНЫЕ ПРОТИВОВОСПАЛИТЕЛЬНЫЕ ПРЕПАРАТЫ

Применение местных противовоспалительных и эпителизирующих средств (витаминов и растительного происхождения) при механической травме слизистой оболочки, возникновении язв на слизистой оболочке, особенно в период адаптации к протезу, показывает достаточную результативность в повседневной стоматологической практике.

Обычно назначают полоскания и/или ванночки отварами коры дуба, цветков ромашки, шалфея 3—4 раза в день (уровень убедительности доказательства С). Аппликации на пораженные участки маслом облепихи — 2—3 раза в день по 10—15 минут (уровень убедительности доказательства С).

ВИТАМИНЫ

Аппликации на пораженные участки масляным раствором ретинола (витамин А) — 2—3 раза в день по 10—15 минут (уровень убедительности доказательства С).

СРЕДСТВА, ВЛИЯЮЩИЕ НА КРОВЬ

Гемодиализат дипротейнизированный — адгезивная паста для полости рта — 3—5 раз в сутки на пораженные участки (уровень убедительности доказательства С).

7.2.9. Требования к режиму труда, отдыха, лечения и реабилитации

Специальных требований нет.

При протезировании на дентальных имплантатах динамическое наблюдение проводят 1 раз в 6 мес.

7.2.10. Требования к уходу за пациентом и вспомогательным процедурам

Специальных требований нет.

7.2.11. Требования к диетическим назначениям и ограничениям

Отказ от использования очень жесткой пищи, требующей пережевывания твердых кусков.

7.2.12. Форма добровольного информированного согласия пациента при выполнении протокола

Информированное добровольное согласие пациент дает в письменном виде.

7.2.13. Дополнительная информация для пациента и членов его семьи

См. приложение 2 к настоящему протоколу ведения больных.

7.2.14. Правила изменения требований при выполнении протокола и прекращение действия требований протокола

При выявлении в процессе диагностики признаков, требующих проведения подготовительных мероприятий к протезированию, в том числе наличия заболеваний пародонта, корней зубов, экзостозов и пр., пациент переводится в протокол ведения больных, соответствующий выявленным заболеваниям и осложнениям.

При выявлении признаков другого заболевания, требующего проведения диагностических и лечебных мероприятий, наряду с признаками частичного отсутствия зубов (частичной вторичной адентии), медицинская помощь пациенту оказывается в соответствии с требованиями:

- а) раздела этого протокола ведения больных, соответствующего ведению частичного отсутствия зубов;
- б) протокола ведения больных с выявленным заболеванием или синдромом.

7.2.15. Возможные исходы и их характеристики

Наименование исхода	Частота развития, %	Критерии и признаки	Ориентировочное время достижения исхода	Преимственность и этапность оказания медицинской помощи
Компенсация функции	80	Частичное, иногда полное восстановление способности пережевывать пищу	1-5 недель после окончания протезирования	Перебазировка или замена съемных протезов по потребности или раз в 3-4 года. Замена несъемных мостовидных протезов по потребности
Стабилизация	10	Отсутствие отрицательной динамики в течение частичной вторичной адентии	1-5 недель после окончания протезирования	Срок пользования съемными пластиночными, бюгельными протезами, несъемными мостовидными протезами – не ограничен
Развитие ятрогенных осложнений	5	Появление новых заболеваний или осложнений, обусловленных проводимой терапией,	На этапе припасовки и адаптации к протезу	Оказание медицинской помощи по протоколу соответствующего заболевания

		(например, аллергические реакции на пластмассу, токсический стоматит)		
Развитие нового заболевания, связанного с основным	5	Присоединение нового заболевания, связанного с частичной вторичной адентии	На любом этапе	Оказание медицинской помощи по протоколу соответствующего заболевания

7.2.16. Стоимостные характеристики протокола

Стоимостные характеристики определяются согласно требованиям нормативных документов.

7.3. Модель пациента

Нозологическая форма: потеря зубов вследствие несчастного случая, удаления зубов или локализованного пародонтита

Стадия: сочетание концевых (концевых) и включенного (включенных) дефектов

Фаза: стабильное течение

Осложнение: без осложнений

Код по МКБ-С: К 08.1

7.3.1. Критерии и признаки, определяющие модель пациента

- Пациенты с постоянными зубами.
- Сочетание концевых и включенных дефектов: частичное отсутствие зубов на одной или обеих челюстях.
- Здоровая слизистая оболочка рта (умеренно-податливая, бледно-розового цвета, умеренно выделяет слизистый секрет).
- Отсутствие экзостозов.
- Отсутствие выраженной атрофии альвеолярного отростка.
- Отсутствие выраженной патологии височно-нижнечелюстного сустава.
- Отсутствие заболеваний слизистой оболочки рта.
- Отсутствие феномена Попова-Годона оставшихся зубов.
- Отсутствие поражений пародонта оставшихся зубов.
- Отсутствие патологической стираемости твердых тканей оставшихся зубов.
- Отсутствие разрушенных зубов, требующих восстановления коронковой части штифтовыми конструкциями.

7.3.2. Порядок включения пациента в протокол

Состояние пациента, удовлетворяющее критериям и признакам диагностики данной модели пациента.

7.3.3. Требования к диагностике амбулаторно-поликлинической

Код	Наименование	Кратность выполнения
A01.02.003	Пальпация мышц	1
A01.04.002	Визуальное исследование суставов	1
A01.04.003	Пальпация суставов	1
A01.04.004	Перкуссия суставов	1
A01.07.001	Сбор анамнеза и жалоб при патологии полости рта	1
A01.07.002	Визуальное исследование при патологии полости рта	1
A01.07.003	Пальпация органов полости рта	1
A01.07.004	Перкуссия при патологии полости рта	1

A01.07.005	Внешний осмотр челюстно-лицевой области	1
A01.07.006	Пальпация челюстно-лицевой области	1
A01.07.007	Определение степени открывания рта и ограничения подвижности нижней челюсти	1
A02.04.003	Измерение подвижности сустава (углометрия)	1
A02.04.004	Аускультация сустава	1
A02.07.001	Осмотр полости рта с помощью дополнительных инструментов	1
A02.07.002	Исследование кариозных полостей с использованием стоматологического зонда	1
A02.07.003	Исследование зубодесневых карманов с помощью пародонтологического зонда	1
A02.07.004	Антропометрические исследования	1
A02.07.005	Термодиагностика зубов	1
A02.07.006	Определение прикуса	1
A02.07.007	Перкуссия зубов	1
A02.07.008	Определение степени патологической подвижности зубов	1
A02.07.009	Одонтопародонтограмма	1
A02.07.010	Исследования на диагностических моделях челюстей	1
A05.07.001	Электроодонтометрия	Согласно алгоритму
A06.07.001	Панорамная рентгенография верхней челюсти	По потребности
A06.07.002	Панорамная рентгенография нижней челюсти	По потребности
A06.07.003	Прицельная внутриротовая контактная рентгенография	По потребности
A03.07.003	Диагностика состояния зубочелюстной системы с помощью методов и средств лучевой визуализации	По потребности
A06.07.004	Ортопантомография	1
A06.07.007	Внутриротовая рентгенография в прикус	По потребности
A06.07.008	Рентгенография верхней челюсти в косой проекции	По потребности
A06.07.009	Рентгенография нижней челюсти в боковой проекции	По потребности
A06.07.011	Радиовизиография челюстно-лицевой области	По потребности
A09.07.001	Цитологическое исследование отделяемого полости рта	По потребности
A09.07.002	Цитологическое исследование содержимого кисты (абсцесса) полости рта или содержимого зубодесневого кармана	По потребности
A11.07.001	Биопсия слизистых оболочек полости рта	По потребности
A12.07.001	Витальное окрашивание твердых тканей зуба	По потребности
A12.07.003	Определение индексов гигиены полости рта	По потребности
A12.07.004	Определение пародонтальных индексов	По потребности
A12.07.002	Компьютерная диагностика заболеваний пародонта с использованием электронных зондирующих устройств	По потребности
A06.31.006	Описание и интерпретация рентгенографических изображений	По потребности

* «1» - если 1 раз; «согласно алгоритму» - если обязательно несколько раз (2 и более); «по потребности» - если не обязательно (на усмотрение лечащего врача)

7.3.4. Характеристика алгоритмов и особенностей выполнения немедикаментозной помощи

Алгоритм диагностики направлен на установление диагноза,

соответствующего модели пациента, исключение возможных осложнений, определение возможности приступить к протезированию без дополнительных диагностических и лечебно-профилактических мероприятий. Включает сбор анамнеза, осмотр и пальпацию рта и челюстно-лицевой области, оценку состояния оставшихся зубов и тканей и тканей пародонта.

СБОР АНАМНЕЗА

При сборе анамнеза выясняют время потери зубов, пользовался ли больной ранее протезами, аллергический анамнез, наличие соматических заболеваний. В случае наличия ортопедических конструкций уточняют время их изготовления.

ВИЗУАЛЬНОЕ ИССЛЕДОВАНИЕ

При внешнем осмотре обращают внимание на выраженную и/или приобретенную асимметрию лица и выраженность носогубных и подбородочной складок, характер смыкания губ. Обращают внимание на степень открывания рта (в норме разобщение зубных рядов при максимальном открывании рта составляет 40—50 мм). Предварительно определяют наличие снижения высоты нижнего отдела лица.

При осмотре рта оценивают состояние зубных рядов, обращая внимание на число оставшихся зубов, их состояние, наличие и расположение дефектов зубных рядов и их протяженность, замещены ли отсутствующие зубы или дефекты отдельных зубов ортопедическими конструкциями. В случае наличия ортопедических конструкций оценивают их функциональное состояние. Обращают внимание на характер контактов между рядом стоящими зубами, на форму зубных дуг, уровень и положение каждого зуба, уровень окклюзионной поверхности и окклюзионной плоскости (деформацию зубных рядов).

Обращают внимание на наличие и расположение антагонизирующих пар зубов, окклюзионные контакты, соотношение зубных рядов, соотношение челюстей, вид прикуса, окклюзионные и артикуляционные соотношения зубных рядов, оценивают состояние слизистых оболочек.

При обследовании рта обращают внимание на выраженность и расположение уздечек и щечных тяжей.

Акцентируют внимание на наличие и выраженность атрофии альвеолярных отростков.

ПАЛЬПАЦИЯ

При пальпации определяют степень подвижности зубов. Обращают внимание на наличие экзостозов, скрытых под слизистой оболочкой корней зубов. При подозрении на их наличие — рентгенологическое обследование. Обращают внимание на наличие опухолеподобных заболеваний. При подозрении на их наличие — цитологическое исследование, биопсия. Проводят пальпацию для определения турса, степени податливости слизистой оболочки.

Сбор анамнеза и жалоб при патологии суставов, визуальное исследование суставов, пальпация суставов.

Выясняют, нет ли хруста (щелчков) и боли в височно-нижнечелюстном суставе при движениях нижней челюсти. При открывании рта визуально и с помощью пальпации определяют синхронность подвижности головок височно-нижнечелюстных суставов. Определяют пространственное смещение линии центра зубного ряда нижней челюсти по отношению к линии центра верхнего зубного ряда при медленном закрывании и открывании рта. При отсутствии фронтальных зубов линии центра определяют по уздечкам верхней и/или нижней челюсти.

ИССЛЕДОВАНИЕ КАРИОЗНЫХ ПОЛОСТЕЙ С ИСПОЛЬЗОВАНИЕМ СТОМАТОЛОГИЧЕСКОГО ЗОНДА

Выявляют наличие кариозного процесса и некариозных поражений твердых тканей. Особое внимание обращают на наличие, объем и характер пломб, степень разрушения твердых тканей жевательных зубов с помощью индекса разрушения окклюзионной поверхности зуба (ИРОПЗ по В.Ю. Миликевичу), что позволяет определить необходимость и метод восстановления данного зуба.

ИССЛЕДОВАНИЕ ЗУБОДЕСНЕВЫХ КАРМАНОВ С ПОМОЩЬЮ ЗОНДА

Зондирование зубодесневых карманов каждого зуба проводится с четырех сторон тупым градуированным зондом. По результатам заполняется одонтопародонтограмма по В.Ю. Курляндскому. Эта методика позволяет определить с достаточной точностью степень атрофии костных стенок альвеол оставшихся зубов и при необходимости направить больного на пародонтологическое лечение, планировать дальнейшие мероприятия.

ЭЛЕКТРООДОНТО ДИАГНОСТИКА

Проводят при наличии патологической стираемости, клиновидных дефектов, расширении периодонтальной щели, вторичной деформации зубных рядов, перед началом препарирования зубов под коронки для определения необходимости депульпирования и т. д. При работе с зубами с витальной пульпой электроодонтодиагностику необходимо проводить до начала лечения, не ранее чем через три дня после препарирования и перед фиксацией несъемной конструкции на постоянный цемент для определения необходимости депульпирования при развитии воспалительного процесса в результате препарирования.

7.3.5. Требования к лечению амбулаторно-поликлиническому

Код	Наименование	Кратность выполнения
-----	--------------	----------------------

A11.07.012	Инъекционное введение лекарственных средств в челюстно-лицевую область	Согласно алгоритму
A16.07.004	Восстановление зуба коронкой	Согласно алгоритму
A16.07.005	Восстановление целостности зубного ряда несъемным мостовидным протезом	Согласно алгоритму
A16.07.029	Избирательное шлифование твердых тканей зубов	Согласно алгоритму
A16.07.039	Протезирование частичными съемными пластиночными протезами	Согласно алгоритму
A16.07.040	Протезирование съемными бюгельными протезами	Согласно алгоритму
A25.07.001	Назначение лекарственной терапии при заболеваниях полости рта и зубов	Согласно алгоритму
A25.07.002	Назначение диетической терапии при заболеваниях полости рта и зубов	Согласно алгоритму
D 01.01.04.03	Коррекция съемной ортопедической конструкции	Согласно алгоритму
A16.07.006	Протезирование зубов с использованием имплантатов	По потребности
A16.07.038	Восстановление целостности зубного ряда съемными мостовидными протезами	По потребности
A16.07.057	Снятие несъемной ортопедической конструкции	По потребности
A16.07.060	Восстановление целостности зубного ряда несъемным консольным протезом	По потребности
A16.07.006	Протезирование зуба с использованием имплантата	По потребности
A16.07.058	Операция установки имплантатов для дальнейшего зубопротезирования	По потребности
A16.07.059	Синуслифтинг	По потребности
B01.003.004.001	Местная анестезия	По потребности

* «1» - если 1 раз; «согласно алгоритму» - если обязательно несколько раз (2 и более); «по потребности» - если не обязательно (на усмотрение лечащего врача)

7.3.6. Характеристика алгоритмов и особенностей выполнения немедикаментозной помощи

Лечение частичного отсутствия зубов при сочетании концевых и включенных дефектов производится с использованием как несъемного, так и съемного протезирования, их комбинации. При частичном отсутствии зубов также возможно протезирование с использованием внутрикостных дентальных имплантатов: изготовлении искусственных коронок и мостовидных протезов (см. Приложение 10).

Эти методы позволяют восстановить основную функцию зубочелюстной системы: пережевывание пищи, а также эстетические пропорции лица; препятствуют развитию деформации зубных рядов, перегрузке пародонта оставшихся зубов, прогрессированию атрофии альвеолярных отростков челюстной кости и атрофии мышц челюстно-лицевой области, развитию патологии височно-нижнечелюстного сустава (уровень убедительности доказательств А).

Выбор конструкций при лечении сочетания концевых и включенных дефектов зависит в первую очередь от их топографии, вида и объема, а также от ряда других факторов. Основную роль при выборе конструкций играют топография и протяженность тех дефектов зубного ряда (концевых или включенных), для которых обязательно применение определенных конструкций с четкими показаниями, т. е. лечение планируют, отталкиваясь от наиболее строгих показаний к устранению таких дефектов (см. приложение 4 к настоящему протоколу ведения больных). При определении методов ортопедического лечения прочих дефектов исходят из необходимости применения конструкций по строгим показаниям и учитывают возможность их использования для замещения сочетанных дефектов.

При сочетании концевой одностороннего дефекта в области моляров (от 1 до 2) и включенного одиночного дефекта с другой стороны челюсти в области жевательных зубов при отсутствии в данных участках естественных зубов-антагонистов или при восстановленном антагонизирующем зубном ряду различными видами ортопедических конструкций нет абсолютных показаний к немедленному протезированию. Требуется диспансерное наблюдение кратностью раз в 6 месяцев для исключения возникновения осложнений.

Сочетание одностороннего концевой дефекта, протяженность которого определяет обязательное протезирование, и включенного дефекта или включенных дефектов в области фронтальных зубов и/или жевательных зубов с другой стороны челюсти всегда требует протезирования. При показаниях к применению съемного протеза для замещения концевой дефекта этот протез восстанавливает также все имеющиеся включенные дефекты (несъемные протезы могут изготавливаться по потребности).

При сочетании двухсторонних концевых дефектов, если протяженность хотя бы одного из них определяет обязательное протезирование, и включенных дефектов всегда требуется протезирование. При показаниях к применению съемного протеза для замещения концевой дефекта этот протез восстанавливает также все имеющиеся включенные дефекты.

При любых включенных дефектах, требующих протезирования, в сочетании с концевыми односторонними или двухсторонними дефектами, не требующими протезирования, а также включенными дефектами, не требующими протезирования, при применении съемных протезов восстанавливается целостность всего зубного ряда. При применении несъемных мостовидных протезов для замещения включенных дефектов протезирование в области концевых дефектов, не требующих протезирования, производится по потребности.

Изготовление несъемного мостовидного протеза большой протяженности («дуга») для восстановления более 4-х зубов на одной челюсти не рекомендуется. При отсутствии более 3-х зубов в области жевательных зубов использование несъемных мостовидных конструкций не рекомендуется. При сочетанных (концевых и включенных) дефектах с отсутствием более 4-х зубов в зубном ряду при условии достаточного количества опорных зубов могут изготавливаться несъемные мостовидные протезы для восстановления отдельных дефектов. При отсутствии 1—4-х зубов во фронтальной области для

замещения дефекта показано изготовление несъемного мостовидного протеза.

Объем и вид протезирования определяются количеством и состоянием опорных зубов и протяженностью восполняемых дефектов с учетом данных одонтопародонтограммы по В.Ю. Курляндскому. Рекомендуется, чтобы каждому искусственному зубу в мостовидном протезе соответствовало не менее двух опорных зубов со здоровым пародонтом для предотвращения перегрузки опорных зубов. При концевых и включенных дефектах в различных функционально ориентированных группах зубов возможно одновременное применение съемных и несъемных конструкций. При этом съемные конструкции изготавливаются после фиксации несъемных протезов (за исключением конструкций с замковыми элементами).

АЛГОРИТМ ИЗГОТОВЛЕНИЯ ЧАСТИЧНЫХ СЪЕМНЫХ ПЛАСТИНОЧНЫХ ПРОТЕЗОВ

Первое посещение

После диагностических исследований и принятия решения о протезировании на том же приеме приступают к лечению.

При необходимости опорные зубы покрываются искусственными коронками.

Первым этапом является получение оттисков (слепков). С протезируемой челюсти получается рабочий оттиск (слепок), с противоположной — прикусной с помощью стандартных оттискных (слепочных) ложек и альгинатных оттискных (слепочных) масс. Рекомендуется края ложек перед получением оттисков (слепков) окантовывать узкой полоской лейкопластыря для лучшей ретенции оттискного (слепочного) материала. После выведения ложек изо рта производится контроль качества оттисков (слепков) (отображение анатомического рельефа, отсутствие пор и пр.). Отливаются модели из простого гипса.

Следующее посещение

Определение центрального соотношения челюстей анатомо-физиологическим методом для определения правильного положения нижней челюсти по отношению к верхней в трех плоскостях (вертикальной, сагиттальной и трансверзальной).

Определение центрального соотношения челюстей производится с применением изготовленных в зуботехнической лаборатории восковых базисов с окклюзионными валиками. Особое внимание следует обращать на формирование правильной протетической плоскости, определение высоты нижнего отдела лица.

Выбор цвета, размера и формы искусственных зубов производится в соответствии с оставшимися зубами и индивидуальными особенностями (возраст пациента, размеры и форма лица).

Следующее посещение

Проверка конструкции протеза (постановки зубов на восковой конструкции, проведенной в условиях зуботехнической лаборатории) на восковом базисе для оценки правильности всех предыдущих клинических и лабораторных этапов изготовления протеза и внесения необходимых исправлений.

Следующее посещение

Наложение и припасовка готового протеза после лабораторного этапа замены воскового базиса на пластмассовый.

Перед наложением необходимо оценить качество базиса протеза (отсутствие пор, острых краев, выступов, шероховатостей и т. д.). Цвет может указывать на недостаточную полимеризацию. Небная часть протеза верхней челюсти должна быть не толще 1 мм.

Протезы вводят в рот, проверяют плотность смыкания зубных рядов и фиксацию зубных протезов, точность прилегания базиса протеза к оральной поверхности в пришеечной области оставшихся зубов, правильность расположения кламмеров.

Особое внимание следует обратить на наличие балансирования протеза в полости рта: протез балансировать не должен. Попытка устранить балансирование активацией кламмеров приносит еще больший вред. Если после тщательной припасовки балансирование устранить не удастся, протез подлежит переделке. Проведение перебазировки протеза с целью устранения балансирования на этом этапе неприемлемо, т. к. может обусловить сдачу некачественного протеза. Первая коррекция назначается на следующий день после сдачи протеза.

Следующее посещение

После сдачи протеза, далее по показаниям (не чаще одного раза в три дня). Период адаптации может длиться до 1,5 месяцев.

При появлении болей в области тканей протезного ложа, связанных с травмой слизистой оболочки, больному рекомендуют немедленно прекратить пользоваться протезом, явиться на прием к врачу, возобновив пользование протезом за 3 часа до посещения врача.

При механическом повреждении слизистой оболочки, образовании язв участки протеза в этих местах минимально сошлифовываются. Коррекцию базиса протеза проводят до появления первого субъективного ощущения уменьшения болевого синдрома.

Назначается медикаментозная терапия противовоспалительными средствами и средствами, ускоряющими эпителизацию слизистой оболочки рта.

Пациенты с выраженным торусом

При изготовлении рабочей модели производить «изоляцию» в области торауса с целью предотвращения избыточного давления. Кроме того, в зависимости от протяженности и топографии дефекта базис протеза может быть смоделирован без перекрытия торауса.

Пациенты с аллергическими реакциями на пластмассу

При выявлении аллергического анамнеза проводят аллергические кожные пробы на материал базиса протеза. При положительной реакции на пластмассу рекомендуется изготавливать бюгельные протезы или изготавливать базис частичного съемного пластиночного протеза из бесцветной пластмассы.

АЛГОРИТМ И ОСОБЕННОСТИ ИЗГОТОВЛЕНИЯ БЮГЕЛЬНЫХ ПРОТЕЗОВ

Первое посещение

После диагностических исследований и принятия решения о протезировании на том же приеме приступают к лечению. Перед началом лечения необходимо изготовить диагностические модели, которые позволяют определить наличие места для окклюзионных частей кламмеров. При отсутствии места на модели отмечают участки, подлежащие сошлифовыванию, после чего проводят необходимое сошлифовывание твердых тканей зубов в местах, где будут располагаться окклюзионные накладки, допустимо искусственное углубление естественных фиссур зубов [25]. При необходимости опорные зубы покрываются бюгельными коронками.

Первым этапом изготовления бюгельного протеза является получение оттисков (слепков). С протезируемой челюсти получается рабочий оттиск (слепок), с противоположной — прикусной с помощью стандартных оттискных (слепочных) ложек и альгинатных оттискных (слепочных) масс. Рекомендуется края ложек перед получением оттисков (слепков) окантовывать узкой полоской лейкопластыря для лучшей ретенции оттискного (слепочного) материала. После выведения ложек изо рта производится контроль качества оттисков (слепков) (отображение анатомического рельефа, отсутствие пор и пр.).

Отливаются модели: рабочая модель из супергипса, прикусная — из простого гипса.

Проводится параллелометрия.

Следующее посещение

Наложение и припасовка готового цельнолитого каркаса бюгельного протеза. Особое внимание следует обращать на отсутствие давления дуги бюгельного протеза на слизистую оболочку, точность прилегания и охвата опорно-удерживающими элементами (кламмерами и окклюзионными накладками) опорных зубов, отсутствие балансирования.

Дуга бюгельного протеза на нижнюю челюсть на всем своем протяжении должна отстоять от слизистой оболочки у верхнего края на 0,5—0,6 мм, у нижнего — не менее чем на 1 мм. Дуга протеза на верхнюю челюсть отстоит от слизистой на 0,6—1 мм. Отклонение от этих требований может привести к образованию пролежней в будущем. Внесение исправлений в металлический каркас нежелательно, т. к. его истончение чревато переломом или уменьшением жесткости [13].

Определение центрального соотношения челюстей анатомо-физиологическим методом для определения правильного положения нижней челюсти по отношению к верхней в трех плоскостях (вертикальной, сагиттальной и трансверзальной) производится с применением изготовленных в зуботехнической лаборатории восковых базисов с окклюзионными валиками. Особое внимание следует обращать на формирование правильной протетической плоскости, определение высоты нижнего отдела лица.

Выбор цвета, размера и формы искусственных зубов производится в соответствии с оставшимися зубами и индивидуальными особенностями (возраст пациента, размеры и форма лица).

Следующее посещение

Проверка конструкции протеза (постановки зубов на восковой конструкции, проведенной в условиях зуботехнической лаборатории) на восковом базисе для оценки правильности всех предыдущих клинических и лабораторных этапов изготовления протеза и внесения необходимых исправлений.

Следующее посещение

Наложение и припасовка готового протеза после лабораторного этапа замены воскового базиса седловидной части на пластмассовый.

Перед наложением необходимо оценить качество базиса протеза (отсутствие пор, острых краев, выступов, шероховатостей и т. д.). Цвет может указывать на некачественную полимеризацию.

Протез вводят в рот, проверяют плотность смыкания зубных рядов и фиксацию бюгельного протеза, точность прилегания и охвата опорно-удерживающими элементами (кламмерами и окклюзионными накладками) опорных зубов, отсутствие балансирования.

Следующее посещение

Первая коррекция назначается на следующий день после сдачи протеза, далее по показаниям (не чаще одного раза в три дня). Период адаптации может длиться до 1,5 месяца.

При появлении болей в области тканей протезного ложа, связанных с травмой слизистой оболочки, больному рекомендуют немедленно прекратить пользоваться протезом, явиться на прием к врачу, возобновив пользование

протезом за 3 часа до посещения врача.

При механическом повреждении слизистой оболочки, образовании язв под седловидной частью бюгельного протеза участки протеза в этих местах минимально сошлифовываются. Коррекцию базиса протеза проводят до появления первого субъективного ощущения уменьшения болевого синдрома. В случае неправильного изготовления дуги бюгельного протеза допускается минимальное ее сошлифовывание. Однако следует учитывать, что истончение дуги чревато переломом или уменьшением жесткости [13].

Назначается медикаментозная терапия противовоспалительными средствами и средствами, ускоряющими эпителизацию слизистой оболочки рта.

Пациенты с аллергическими реакциями

При выявлении аллергического анамнеза проводят аллергические кожные пробы на материал базиса протеза. При положительной реакции на пластмассу рекомендуется изготавливать бюгельные протезы с использованием бесцветной пластмассы. При появлении у пациента аллергической реакции на металл, из которого изготовлен каркас, производится золочение металлических частей гальваническим методом.

АЛГОРИТМ И ОСОБЕННОСТИ ИЗГОТОВЛЕНИЯ НЕСЪЕМНЫХ ЦЕЛЬНОЛИТЫХ МОСТОВИДНЫХ ПРОТЕЗОВ

Особенности изготовления цельнолитых мостовидных протезов заключаются в четком регламентировании их конструкции:

1. Следует использовать в качестве опорных не менее двух зубов на один искусственный.
2. При использовании комбинированных цельнолитых мостовидных протезов рекомендуется в качестве дистальных опор использовать цельнолитые коронки или коронки с металлической окклюзионной поверхностью.
3. При изготовлении цельнолитых металлокерамических протезов моделируется оральная гирлянда (металлический кантик по краю коронки и тела мостовидного протеза).
4. Пластмассовая (по потребности — керамическая) облицовка производится в области фронтальных зубов, до 5 зуба включительно на верхней челюсти и до 4 включительно — на нижней челюсти, далее — по потребности.
5. При необходимости замещения включенных дефектов на обеих челюстях в первую очередь изготавливают несъемные мостовидные протезы на верхнюю челюсть для формирования правильной протетической плоскости.
6. При необходимости изготовления несъемных конструкций на зубы-антагонисты необходимо соблюдать определенную последовательность:

- первым этапом является одновременное изготовление временных капп на подлежащие протезированию участки зубных рядов обеих челюстей с максимальным восстановлением окклюзионных соотношений и обязательным определением высоты нижнего отдела лица. Эти каппы должны как можно точнее воспроизводить конструкцию будущих протезов;
- после окончания адаптационного периода от 2-х до 4-х недель изготавливают постоянные несъемные протезы на верхнюю челюсть;
- после фиксации протеза на верхнюю челюсть изготавливают постоянные несъемные конструкции на нижнюю челюсть;
- в случае если протяженность дефекта нижнего зубного ряда превышает протяженность дефекта верхнего зубного ряда приблизительно вдвое, изготовление постоянных конструкций начинают с нижней челюсти.

Первое посещение

После диагностических исследований, необходимых подготовительных лечебных мероприятий и принятия решения о протезировании на том же приеме приступают к лечению.

Принимается решение о депульпировании зубов, определенных в качестве опорных, или сохранении их витальной пульпы.

Подготовка к препарированию

При решении о депульпировании зубов пациента направляют на соответствующие мероприятия. Для подтверждения решения сохранить витальную пульпу опорных зубов проводится электроодонтодиагностика до начала всех лечебных мероприятий.

При решении оставить пульпу витальной перед началом препарирования получают оттиски для изготовления временных пластмассовых коронок (капп).

Препарирование опорных зубов

Проводится препарирование зубов под цельнолитые коронки. Вид препарирования выбирается в зависимости от вида коронок. При препарировании следует обращать особое внимание на параллельность клинических осей культей зубов после препарирования.

Препарирование зубов с витальной пульпой проводится под местной анестезией.

Получение оттиска (слепка) с отпрепарированных зубов на том же приеме возможно при отсутствии повреждений маргинального пародонта при препарировании. Используются силиконовые двухслойные и альгинатные оттискные (слепочные) массы, стандартные оттискные (слепочные) ложки. Рекомендуется края ложек перед получением оттисков (слепков) окантовывать узкой полоской лейкопластыря для лучшей ретенции оттискного (слепочного)

материала. Желательно использовать специальный клей для фиксации силиконовых оттисков (слепков) на ложке. После выведения ложек изо рта производится контроль качества оттисков (слепков) (отображение анатомического рельефа, отсутствие пор и пр.).

В случае применения метода ретракции десны при получении оттисков (слепков) уделяется внимание соматическому статусу пациента. При наличии в анамнезе сердечно-сосудистых заболеваний (ишемической болезни сердца, стенокардии, артериальной гипертензии, нарушений сердечного ритма и пр.) нельзя применять вспомогательные средства для ретракции десны, содержащие катехоламины (в том числе нити, пропитанные такими составами), учитывать действие антикоагулянтной терапии.

Для фиксации правильного соотношения зубных рядов в положении центральной окклюзии применяются гипсовые или силиконовые блоки.

В случае необходимости определения центрального соотношения челюстей изготавливаются восковые базисы с окклюзионными валиками.

При изготовленных временных капп проводится их припасовка, при необходимости — перебазировка и фиксация на временный цемент.

Для предотвращения развития воспалительных процессов в тканях краевого пародонта назначается противовоспалительная регенерирующая терапия, включающая полоскания рта настойкой коры дуба, а также настоями ромашки и шалфея; аппликации масляным раствором витамина А или другими средствами, стимулирующими эпителизацию. При изготовлении цельнолитых конструкций рекомендуется назначать больного на приём на следующий день или через день после препарирования для получения рабочего двухслойного оттиска (слепка) с отпрепарированных зубов и оттиска (слепка) с зубов-антагонистов, если они не были получены в первое посещение.

Следующее посещение

Получение оттисков (слепков).

Используются силиконовые двухслойные и альгинатные оттискные (слепочные) массы, стандартные оттискные (слепочные) ложки. Рекомендуется края ложек перед получением оттисков (слепков) окантовывать узкой полоской лейкопластыря для лучшей ретенции оттискного (слепочного) материала или специальный клей для фиксации силиконовых оттисков (слепков) на ложке. После выведения ложек изо рта производится контроль качества оттисков (слепков) (отображение анатомического рельефа, отсутствие пор и пр.).

В случае применения метода ретракции десны при получении оттисков (слепков) уделяется внимание соматическому статусу пациента. При наличии в анамнезе сердечно-сосудистых заболеваний (ишемической болезни сердца, стенокардии, артериальной гипертензии, нарушений сердечного ритма и пр.) нельзя применять вспомогательные средства для ретракции десны, содержащие катехоламины (в том числе нити, пропитанные такими составами), учитывать действие антикоагулянтной терапии.

Следующее посещение

Не ранее чем через 3 дня после препарирования для исключения травматического (термического) повреждения пульпы проводится повторная электроодонтодиагностика (возможно проведение на следующем посещении).

Следующее посещение

Наложение и припасовка каркаса цельнолитого мостовидного протеза.

Особое внимание необходимо обращать на точность прилегания каркаса в пришеечной области (краевое прилегание), проверяют отсутствие зазора между стенкой коронки и культей зуба. Обращают внимание на соответствие контура края опорной коронки контурам десневого края, на степень погружения края коронки в десневую щель. Обращают внимание на апроксимальные контакты, на окклюзионные контакты с зубами-антагонистами, на промыв под промежуточной частью. При необходимости проводится коррекция.

В случае если облицовка не предусмотрена, проводится полировка цельнолитого протеза и его фиксация на постоянный цемент. Если опорные зубы с витальной пульпой, то протез фиксируют на временный цемент на период 2—3 недели. После этого перед фиксацией мостовидного протеза на постоянный цемент проводится электроодонтодиагностика для исключения воспалительных процессов в пульпе зуба. При признаках поражения пульпы решается вопрос о депульпировании.

Если предусмотрена керамическая или пластмассовая облицовка, проводится выбор цвета облицовки.

Коронки с облицовкой и фасетки в мостовидных протезах на верхней челюсти делают лишь до 5-го зуба включительно, на нижней — до 4-го включительно. Облицовки жевательных поверхностей боковых зубов в принципе не показаны.

Следующее посещение

Наложение и припасовка готового цельнолитого мостовидного протеза.

Особое внимание следует обращать на точность прилегания протеза в пришеечной области (краевое прилегание), проверяют отсутствие зазора между стенкой коронки и культей зуба. Обращают внимание на соответствие контура края опорной коронки контурам десневого края, на степень погружения края коронки в десневую щель. Обращают внимание на апроксимальные контакты, на окклюзионные контакты с зубами-антагонистами. При необходимости проводится коррекция. При применении металлопластмассового протеза после полировки, а при применении металлокерамического протеза — после глазурования проводится фиксация на временный (на 2—3 недели) или на постоянный цемент.

Если опорные зубы с витальной пульпой, то протез фиксируют на временный цемент на период 2—3 недели. Особое внимание при фиксации на временный цемент обращать на удаление остатков цемента из-под

промежуточной части мостовидного протеза и межзубных промежутков.

Следующее посещение

Фиксация на постоянный цемент.

Перед фиксацией мостовидного протеза на постоянный цемент проводится электроодонтодиагностика для исключения воспалительных процессов в пульпе зуба. При признаках поражения пульпы решается вопрос о депульпировании.

Особое внимание при фиксации на постоянный цемент обращать на удаление остатков цемента из-под промежуточной части мостовидного протеза и межзубных промежутков.

Пациента инструктируют по поводу правил пользования протезом и указывают на необходимость регулярного посещения врача 1 раз в 6 месяцев.

АЛГОРИТМ И ОСОБЕННОСТИ ИЗГОТОВЛЕНИЯ ШТАМПОВАННО-ПАЯНЫХ МОСТОВИДНЫХ ПРОТЕЗОВ

Особенности изготовления несъемных мостовидных штампованно-паяных протезов:

1. Штампованно-паяные мостовидные протезы можно использовать при протяженности дефекта в одну единицу (один зуб).
2. Следует использовать в качестве опорных не менее двух зубов на один искусственный.
3. Пластмассовая облицовка производится в области фронтальных зубов до 5 зуба включительно на верхней челюсти и до 4 включительно — на нижней челюсти.
4. При необходимости восполнения включенных дефектов на обеих челюстях в первую очередь изготавливают несъемные мостовидные протезы на верхнюю челюсть для формирования правильной протетической плоскости.

Первое посещение

После диагностических исследований, необходимых подготовительных лечебных мероприятий и принятия решения о протезировании на том же приеме приступают к лечению.

Принимается решение о депульпировании зубов, определенных в качестве опорных, или сохранении их витальной пульпы.

Подготовка к препарированию

При решении о депульпировании зубов пациента направляют на соответствующие мероприятия. Для подтверждения решения сохранить витальную пульпу опорных зубов проводится электроодонтодиагностика до начала всех лечебных мероприятий.

По возможности, при решении оставить пульпу витальной перед началом препарирования получают оттиски (слепки) для изготовления временных пластмассовых коронок (капп).

Препарирование опорных зубов

Производится препарирование зубов под штампованные коронки. При препарировании следует обращать внимание на параллельность стенок отпрепарированных зубов (форма цилиндра) и клинических осей культей зубов.

Препарирование зубов с витальной пульпой проводится под местной анестезией.

Получение оттиска (слепка) с отпрепарированных зубов на том же приеме возможно при отсутствии повреждений маргинального пародонта при препарировании. При изготовлении штампованно-паяных мостовидных протезов применяются альгинатные оттискные (слепочные) массы, стандартные оттискные (слепочные) ложки. Рекомендуется края ложек перед получением оттисков (слепков) окантовывать узкой полоской лейкопластыря для лучшей ретенции оттискного (слепочного) материала. После выведения ложек изо рта производится контроль качества оттисков (слепков) (отображение анатомического рельефа, отсутствие пор и пр.).

Для фиксации правильного соотношения зубных рядов в положении центральной окклюзии применяются гипсовые или силиконовые блоки.

В случае необходимости определения центрального соотношения челюстей изготавливаются восковые базисы с окклюзионными валиками.

При изготовленных временных капп проводится их припасовка, при необходимости — перебазировка и фиксация на временный цемент.

При изготовлении штампованно-паяного протеза получение оттисков (слепков) может проводиться в день препарирования.

Для предотвращения развития воспалительных процессов в тканях краевого пародонта, связанных с травмированием при препарировании, назначается противовоспалительная регенерирующая терапия, включающая полоскания рта настоем коры дуба, а также настоями ромашки и шалфея. При необходимости — аппликации масляным раствором витамина А или другими средствами, стимулирующими эпителизацию.

Следующее посещение

Получение оттисков (слепков), если они не были получены в первое посещение.

Используются альгинатные оттискные (слепочные) массы, стандартные оттискные (слепочные) ложки. Рекомендуется края ложек перед получением оттисков (слепков) окантовывать узкой полоской лейкопластыря для лучшей ретенции оттискного (слепочного) материала. После выведения ложек изо рта производится контроль качества оттисков (слепков) (отображение анатомического рельефа, отсутствие пор и пр.).

Следующее посещение

Не ранее чем через 3 дня после препарирования для исключения травматического (термического) повреждения пульпы проводится повторная электроодонтодиагностика (возможно проведение на следующем посещении).

Следующее посещение

Примерка и припасовка штампованных коронок.

Особое внимание обращать на точность прилегания коронки в пришеечной области (краевое прилегание), проверяют отсутствие давления коронки на ткани маргинального пародонта. Обращают внимание на соответствие контура края опорной коронки контурам десневого края, на степень погружения края коронки в десневую щель (максимум на 0,3—0,5 мм) [25]. Обращают внимание на апроксимальные контакты, на окклюзионные контакты с зубами-антагонистами. При необходимости проводится коррекция.

При использовании комбинированных штампованных коронок (по Белкину) после припасовки коронки получают оттиск культи зуба с помощью воска, налитого внутрь коронки. Определяют цвет пластмассовой облицовки. Коронки с облицовкой на верхней челюсти делают лишь до 5-го зуба включительно, на нижней — до 4-го включительно. Облицовки жевательных поверхностей боковых зубов в принципе не показаны.

Получают оттиск (слепок) альгинатной массой для спайки. Применяются стандартные оттискные (слепочные) ложки. Рекомендуется края ложек перед получением оттисков (слепков) окантовывать узкой полоской лейкопластыря для лучшей ретенции оттискного (слепочного) материала. После выведения ложек изо рта производится контроль качества оттисков (слепков) (отображение анатомического рельефа, отсутствие пор и пр.).

Следующее посещение

Наложение и припасовка готового штампованно-паяного мостовидного протеза.

Особое внимание следует обращать на точность прилегания протеза в пришеечной области (краевое прилегание). Обращают внимание на соответствие контура края опорной коронки контурам десневого края, на степень погружения края коронки в десневую щель (максимум на 0,3—0,5 мм) [25]. Обращают внимание на апроксимальные контакты, на окклюзионные контакты с зубами-антагонистами, на промыв под промежуточной частью. При необходимости проводится коррекция.

Производится фиксация на постоянный цемент.

При витальной пульпе опорных зубов перед фиксацией мостовидного протеза на постоянный цемент проводится электроодонтодиагностика для исключения воспалительных процессов в пульпе зуба. При признаках поражения пульпы решается вопрос о депульпировании.

Особое внимание при фиксации на постоянный цемент обращать на

удаление остатков цемента из-под промежуточной части мостовидного протеза и межзубных промежутков.

Пациента инструктируют по поводу правил пользования протезом и указывают на необходимость регулярного посещения врача 1 раз в 6 месяцев.

АЛГОРИТМ И ОСОБЕННОСТИ ЗАМЕЩЕНИЯ ОДИНОЧНОГО ДЕФЕКТА С ИСПОЛЬЗОВАНИЕМ ИМПЛАНТАТА

Одиночный включенный дефект зубного ряда при интактных соседних зубах является одним из классических показаний к применению стоматологических (дентальных) имплантатов.

Основной предпосылкой применения одиночных дентальных имплантатов является наличие интактных соседних зубов и желание сохранить их таковыми.

Выбор конструкции имплантата и искусственной коронки зависит от клинической картины, состояния тканей протезного ложа и метода имплантации.

При принятии решения о применении дентального имплантата необходимо учитывать противопоказания к этому методу лечения.

К общим противопоказаниям относят:

1. Любые основания для отказа от хирургического вмешательства.
2. Любые противопоказания к местной анестезии.
3. Заболевания, на которые может отрицательно повлиять имплантация (например, эндокардит, искусственный сердечный клапан или водитель ритма, трансплантация органов, ревматические заболевания и др.)
4. Формы терапии, которые могут отрицательно повлиять на заживление и сохранение имплантата, а также на его ложе (например, иммуноподавляющие средства, антидепрессанты, противосвертывающие средства, цитостатики).
5. Психические заболевания.
6. Ситуации, связанные с тяжелым психологическим или физическим стрессом.
7. Кахексия.
8. Недостаточная привычка к общей гигиене.

Возраст не является абсолютным противопоказанием, исключаящим дентальную имплантацию.

Местные противопоказания:

- недостаточная склонность к гигиене полости рта;
- недостаточное наличие костной ткани, не подходящая структура костной ткани;
- неблагоприятное расстояние до Nervus alveolaris inferior, до верхнечелюстных синусов и полости носа.

Противопоказания временного характера:

- любые острые заболевания;
- стадии реабилитации и выздоровления;
- беременность;

- наркотическая зависимость;
- состояние после облучения (в течение минимум года).

Для успешной установки имплантатов необходимо учитывать следующие основные требования:

1. Ширина костной ткани в щечно-язычном отделах не менее 6 мм.
2. Расстояние между корнями соседних зубов не менее 8 мм.
3. Количество кости над нижнечелюстным каналом и ниже верхнечелюстного синуса — 10 мм (или необходима специальная оперативная подготовка).

Минимальная толщина кортикальной пластинки и низкая плотность губчатой кости костного ложа ставит под сомнение успех остеоинтеграции имплантата.

Определение объема и структуры костного ложа проводится с помощью рентгенологического обследования (панорамная, прицельная рентгенограммы).

Методика имплантации и последующего протезирования проводится в соответствии с выбранной имплантационной системой и конструкцией супраструктуры согласно рекомендациям производителей.

Применение дентальных имплантатов требует специального информирования пациента по поводу альтернативных методов лечения, возможных побочных явлений и т. д., инструктирования по пользованию имплантатом и методам гигиены.

АЛГОРИТМ И ОСОБЕННОСТИ ИЗГОТОВЛЕНИЯ НЕСЪЕМНЫХ КОНСОЛЬНЫХ ПРОТЕЗОВ

Особенности применения консольных несъемных протезов заключаются в четком регламентировании их конструкции:

1. Длина подвесной части должна быть не более одной второй длины опорной части.
2. Площадь окклюзионной поверхности подвесной части должна быть не более одной второй площади опорной части.
3. Следует использовать в качестве опорных не менее двух зубов.
4. Следует применять только цельнолитые мостовидные протезы.

Первое посещение

После диагностических исследований, необходимых подготовительных лечебных мероприятий и принятия решения о протезировании на том же приеме приступают к лечению.

Принимается решение о депульпировании зубов, определенных в качестве опорных, или сохранении их витальной пульпы.

Подготовка к препарированию

При решении вопроса о депульпировании зубов пациента направляют на

соответствующие мероприятия. Для подтверждения решения сохранить витальную пульпу опорных зубов проводится электроодонтодиагностика до начала всех лечебных мероприятий.

При решении оставить пульпу витальной перед началом препарирования получают оттиски (слепки) для изготовления временных пластмассовых коронок (капп).

Препарирование опорных зубов

Производится препарирование зубов под цельнолитые коронки. Вид препарирования выбирается в зависимости от вида коронок. При препарировании следует обращать особое внимание на параллельность клинических осей культей зубов после препарирования.

Препарирование зубов с витальной пульпой проводится под местной анестезией.

Получение оттиска (слепка) с отпрепарированных зубов на том же приеме возможно при отсутствии повреждений маргинального пародонта при препарировании. Используются силиконовые двухслойные и альгинатные оттискные (слепочные) массы, стандартные оттискные (слепочные) ложки. Рекомендуется края ложек перед получением оттисков (слепков) окантовывать узкой полоской лейкопластыря для лучшей ретенции оттискного (слепочного) материала. Желательно использовать специальный клей для фиксации силиконовых оттисков (слепков) на ложке. После выведения ложек изо рта производится контроль качества оттисков (слепков) (отображение анатомического рельефа, отсутствие пор и пр.).

В случае применения метода ретракции десны при получении оттисков (слепков) уделяется внимание соматическому статусу пациента. При наличии в анамнезе сердечно-сосудистых заболеваний (ишемической болезни сердца, стенокардии, артериальной гипертензии, нарушений сердечного ритма и пр.) нельзя применять вспомогательные средства для ретракции десны, содержащие катехоламины (в том числе нити, пропитанные такими составами), учитывать действие антикоагулянтной терапии.

Для фиксации правильного соотношения зубных рядов в положении центральной окклюзии применяются гипсовые или силиконовые блоки.

В случае необходимости определения центрального соотношения челюстей изготавливаются восковые базисы с окклюзионными валиками.

При изготовленных временных капп проводится их припасовка, при необходимости — перебазировка и фиксация на временный цемент.

Для предотвращения развития воспалительных процессов в тканях краевого пародонта назначается противовоспалительная регенерирующая терапия, включающая полоскания рта настойкой коры дуба, а также настоями ромашки и шалфея. При необходимости — аппликации масляным раствором витамина А или другими средствами, стимулирующими эпителизацию. При необходимости больной назначается на прием на следующий день или через день для получения рабочего двухслойного оттиска (слепка) с отпрепарированных зубов и оттиска (слепка) с зубов-антагонистов, если они не

были получены в первое посещение.

Следующее посещение

Используются силиконовые двухслойные и альгинатные оттисковые (слепочные) массы, стандартные оттисковые (слепочные) ложки. Рекомендуется края ложек перед получением оттисков (слепков) окантовывать узкой полоской лейкопластыря для лучшей ретенции оттискового (слепочного) материала. Желательно использовать специальный клей для фиксации силиконовых оттисков (слепков) на ложке. После выведения ложек изо рта производится контроль качества оттисков (слепков) (отображение анатомического рельефа, отсутствие пор и пр.).

В случае применения метода ретракции десны при получении оттисков (слепков) уделяется внимание соматическому статусу пациента. При наличии в анамнезе сердечно-сосудистых заболеваний (ишемической болезни сердца, стенокардии, артериальной гипертензии, нарушений сердечного ритма и пр.) нельзя применять вспомогательные средства для ретракции десны, содержащие катехоламины (в том числе нити, пропитанные такими составами), учитывать действие антикоагулянтной терапии.

Следующее посещение

Не ранее чем через 3 дня после препарирования для исключения травматического (термического) повреждения пульпы проводится повторная электроодонтодиагностика.

Следующее посещение

Наложение и припасовка каркаса цельнолитого несъемного консольного протеза.

Особое внимание необходимо обращать на точность прилегания каркаса в пришеечной области (краевое прилегание), проверяют отсутствие зазора между стенкой коронки и культей зуба. Обращают внимание на соответствие контура края опорной коронки контурам десневого края, на степень погружения края коронки в десневую щель. Обращают внимание на апроксимальные контакты, на окклюзионные контакты с зубами-антагонистами, на промыв под подвесной частью. При необходимости проводится коррекция.

В случае если облицовка не предусмотрена, проводится полировка цельнолитого протеза и его фиксация на постоянный цемент. Если опорные зубы с витальной пульпой, то протез фиксируют на временный цемент на период 2—3 недели. После этого перед фиксацией несъемного консольного протеза на постоянный цемент проводится электроодонтодиагностика для исключения воспалительных процессов в пульпе зуба. При признаках поражения пульпы решается вопрос о депульпировании.

Если предусмотрена керамическая или пластмассовая облицовка, проводится выбор цвета облицовки.

Коронки с облицовкой и фасетки в мостовидных протезах на верхней челюсти делают лишь до 5-го зуба включительно, на нижней — до 4-го включительно. Облицовки жевательных поверхностей боковых зубов в принципе не показаны.

Следующее посещение

Наложение и припасовка готового цельнолитого несъемного консольного протеза.

Особое внимание следует обращать на точность прилегания протеза в пришеечной области (краевое прилегание), проверяют отсутствие зазора между стенкой коронки и культей зуба. Обращают внимание на соответствие контура края опорной коронки контурам десневого края, на степень погружения края коронки в десневую щель. Обращают внимание на апроксимальные контакты, на окклюзионные контакты с зубами-антагонистами, на промыв под подвесной частью (не менее 1 мм). При необходимости проводится коррекция. При применении металлопластмассового протеза после полировки, а при применении металлокерамического протеза — после глазурования проводится фиксация на временный (на 2—3 недели) или на постоянный цемент.

Если опорные зубы с витальной пульпой, то протез фиксируют на временный цемент на период 2—3 недели. После этого перед фиксацией несъемного протеза на постоянный цемент проводится электроодонтодиагностика для исключения воспалительных процессов в пульпе зуба. При признаках поражения пульпы решается вопрос о депульпировании.

7.3.7. Требования к лекарственной помощи амбулаторно-поликлинической

Наименование группы	Кратность (продолжительность) лечения
Анестетики местные	Согласно алгоритму
Витамины	Согласно алгоритму
Анальгетики, нестероидные противовоспалительные препараты, средства для лечения ревматических заболеваний и подагры	Согласно алгоритму
Средства, влияющие на кровь	По потребности

7.3.8. Характеристики алгоритмов и особенностей применения медикаментов

В клинике ортопедической стоматологии инфильтрационная или проводниковая анестезия применяются при препарировании зубов с витальной пульпой. При проведении ретракции десны, при препарировании депульпированных зубов применяется аппликационная анестезия, например, аэрозолем лидокаина для местного применения 10%.

АНАЛЬГЕТИКИ, НЕСТЕРОИДНЫЕ ПРОТИВОВОСПАЛИТЕЛЬНЫЕ ПРЕПАРАТЫ

Применение местных противовоспалительных и эпителизирующих средств (витаминов и растительного происхождения) при возникновении «наминов» и язв на слизистой оболочке, особенно в период адаптации к протезу, показывает достаточную результативность в повседневной стоматологической практике.

Обычно назначают полоскания и/или ванночки отварами коры дуба, цветков ромашки, шалфея 3—4 раза в день (уровень убедительности доказательства С). Аппликации на пораженные участки маслом облепихи — 2—3 раза в день по 10—15 минут (уровень убедительности доказательства С).

ВИТАМИНЫ

Аппликации на пораженные участки масляным раствором ретинола (витамин А) — 2—3 раза в день по 10—15 минут (уровень убедительности доказательства С).

СРЕДСТВА, ВЛИЯЮЩИЕ НА КРОВЬ

Гемодиализат депротенинизированный — адгезивная паста для полости рта — 3—5 раз в сутки на пораженные участки (уровень убедительности доказательства С).

7.3.9. Требования к режиму труда, отдыха, лечения и реабилитации

Специальных требований нет.

При протезировании на дентальных имплантатах динамическое наблюдение проводят 1 раз в 6 мес.

7.3.10. Требования к уходу за пациентом и вспомогательным процедурам

Специальных требований нет.

7.3.11. Требования к диетическим назначениям и ограничениям

Отказ от использования очень жесткой пищи, требующей пережевывания твердых кусков.

7.3.12. Форма добровольного информированного согласия пациента при выполнении протокола

Информированное добровольное согласие пациент дает в письменном виде.

7.3.13. Дополнительная информация для пациента и членов его семьи

См. приложение 2 к настоящему протоколу ведения больных.

7.3.14. Правила изменения требований при выполнении протокола и прекращение действия требований протокола

При выявлении в процессе диагностики признаков, требующих проведения подготовительных мероприятий к протезированию, в том числе наличия заболеваний пародонта, корней зубов, экзостозов и пр., пациент переводится в протокол ведения больных, соответствующий выявленным заболеваниям и осложнениям.

При выявлении признаков другого заболевания, требующего проведения диагностических и лечебных мероприятий, наряду с признаками частичного отсутствия зубов (частичной вторичной адентии), медицинская помощь пациенту оказывается в соответствии с требованиями:

- а) раздела этого протокола ведения больных, соответствующего ведению частичного отсутствия зубов;
- б) протокола ведения больных с выявленным заболеванием или синдромом.

7.3.15. Возможные исходы и их характеристики

Наименование исхода	Частота развития, %	Критерии и признаки	Ориентировочное время достижения исхода	Преимственность и этапность оказания медицинской помощи
Компенсация функции	80	Частичное, иногда полное восстановление способности пережевывать пищу	1-5 недель после окончания протезирования	Перебазировка или замена съемных протезов по потребности или раз в 3-4 года. Замена несъемных мостовидных протезов по потребности
Стабилизация	10	Отсутствие отрицательной динамики в течение частичной вторичной адентии	1-5 недель после окончания протезирования	Срок пользования съемными пластиночными, бюгельными протезами, несъемными мостовидными протезами – не ограничен

Развитие ятрогенных осложнений	5	Появление новых заболеваний или осложнений, обусловленных проводимой терапией, (например, аллергические реакции на пластмассу, токсический стоматит)	На этапе припасовки и адаптации к протезу	Оказание медицинской помощи по протоколу соответствующего заболевания
Развитие нового заболевания, связанного с основным	5	Присоединение нового заболевания, связанного с частичной вторичной адентии	На любом этапе	Оказание медицинской помощи по протоколу соответствующего заболевания

7.3.16. Стоимость характеристики протокола

Стоимость характеристики определяется согласно требованиям нормативных документов.

VIII. МОНИТОРИРОВАНИЕ

Критерии и методология мониторинга и оценки эффективности выполнения протокола

Мониторирование проводится на всей территории Российской Федерации.

Перечень медицинских организаций, в которых проводится мониторинг данного документа определяется ежегодно учреждением, ответственным за мониторинг. Медицинская организация информируется о включении в перечень по мониторингу протокола письменно.

Мониторирование включает:

- сбор информации: о ведении пациентов с синдромом диабетической стопы в лечебно-профилактических учреждениях всех уровней;
- анализ полученных данных;
- составление отчета о результатах проведенного анализа;
- представление отчета группе разработчиков данного протокола.

Исходными данными при мониторинге являются:

- медицинская документация — медицинская карта стоматологического больного (форма № 043/у);
- тарифы на медицинские услуги;
- тарифы на стоматологические материалы и лекарственные средства.

При необходимости при мониторинге могут быть использованы иные документы.

В стоматологических медицинских организациях, определенных перечнем по мониторингу, раз в полгода на основании медицинской документации составляется карта пациента (см. приложение 6 к настоящему протоколу ведения больных) о лечении пациентов с частичным отсутствием зубов, соответствующих моделям пациента в данном протоколе.

В карту пациента включаются данные о диагнозе и о лечении пациентов, которым сданы ортопедические конструкции в течение последнего месяца текущего полугодия. Справки передаются в организацию, ответственную за мониторинг, не позднее чем через месяц после окончания указанного срока. Например, если мониторинг начат 1 мая, то в справку включаются все пациенты с частичной вторичной адентией, получившие ортопедические конструкции в октябре, отчет должен быть передан не позднее конца ноября. Число анализируемых случаев должно быть не менее 300 в год.

В анализируемые в процессе мониторинга показатели входят: критерии включения и исключения из протокола, перечни медицинских услуг обязательного и дополнительного ассортимента, перечни лекарственных средств и стоматологических материалов и инструментов обязательного и дополнительного ассортимента, исходы заболевания, стоимость выполнения медицинской помощи по протоколу и др.

Принципы рандомизации

В данном протоколе рандомизация (медицинских организаций, пациентов и т. д.) не предусмотрена.

Порядок оценки и документирования побочных эффектов и развития осложнений

Информация о побочных эффектах и осложнениях, возникших в процессе диагностики и лечения больных, регистрируется в медицинской карте пациента (см. приложение 6 к настоящему протоколу ведения больных) и отражается в справке о проведенном лечении, представляемой в организацию, ответственную за мониторингирование.

Промежуточная оценка и внесение изменений в протокол

Оценка выполнения протокола проводится один раз в год по результатам анализа сведений, полученных при мониторингировании.

Внесение изменений в протокол проводится в случае получения информации:

- а) о наличии в Протоколе требований, наносящих урон здоровью пациентов;
- б) при получении убедительных данных о необходимости изменений требований протокола обязательного уровня.

Решение об изменениях принимается группой разработчиков. Введение изменений требований протокола в действие осуществляется в установленном порядке.

Параметры оценки качества жизни при выполнении протокола

Для оценки качества жизни пациента с частичным отсутствием зубов, соответствующим моделям протокола, используют аналоговую шкалу (см. приложение 6).

Оценка стоимости выполнения протокола и цены качества

Клинико-экономический анализ проводится согласно требованиям нормативных документов.

Сравнение результатов

При мониторингировании протокола ежегодно проводится сравнение результатов выполнения его требований, статистических данных, показателей деятельности медицинских организаций (количество больных, количество и виды изготовленных конструкций, сроки изготовления, наличие осложнений).

Порядок формирования отчета и его форма

В ежегодный отчет о результатах мониторинга включаются количественные результаты, полученные при разработке медицинских карт, и их качественный анализ, выводы, предложения по актуализации протокола.

Отчет представляется в группу разработчиков данного протокола.

Результаты отчета могут быть опубликованы в открытой печати.

Приложение 1

К клиническим рекомендациям (протоколам лечения) частичное отсутствие зубов (частичная вторичная адентия, потеря зубов вследствие несчастного случая, удаления или локализованного пародонтита)

ВЫБОР ОРТОПЕДИЧЕСКИХ КОНСТРУКЦИЙ ПРИ ЧАСТИЧНОЙ ВТОРИЧНОЙ АДЕНТИИ С КОНЦЕВЫМИ ДЕФЕКТАМИ

Протяженность дефекта	Условия	Показанное лечение и ортопедическая конструкция	Кратность выполнения
Отсутствие 1-2 зубов (односторонний или двусторонний дефект)	Отсутствие естественных зубов-антагонистов	Частичный съемный пластиночный протез, бюгельный протез, протез на имплантатах	По потребности
	Наличие естественных зубов-антагонистов при отсутствии признаков феномена Попова-Годона	Диспансерное наблюдение	1 раз в 6 месяцев
		Частичный съемный пластиночный протез, бюгельный протез, протез на имплантатах	По потребности
	Наличие естественных зубов-антагонистов с признаками феномена Попова-Годона	Частичный съемный пластиночный протез	Согласно алгоритму
		Бюгельный протез, протез на имплантатах	По потребности
Аллергическая реакция на пластмассу базиса протеза	Бюгельный протез	Согласно алгоритму	
Отсутствие более 2-х зубов (односторонний или двусторонний дефект)	Независимо от наличия естественных зубов-антагонистов или их реставраций	Частичный съемный пластиночный протез	Согласно алгоритму
		Бюгельный протез, несъемный консольный протез, протез на имплантатах	По потребности
	Аллергическая реакция на пластмассу базиса протеза	Бюгельный протез	Согласно алгоритму
Отсутствие 3-х зубов (односторонний или двусторонний дефект)	Независимо от наличия естественных зубов-антагонистов или их реставраций	Несъемный консольный протез, протез на имплантатах	По потребности

Приложение 2

К клиническим рекомендациям (протоколам лечения) частичное отсутствие зубов (частичная вторичная адентия, потеря зубов вследствие несчастного случая, удаления или локализованного пародонтита)

Дополнительная информация для пациента

ПРАВИЛА ПОЛЬЗОВАНИЯ СЪЕМНЫМИ ЗУБНЫМИ ПРОТЕЗАМИ

1. **Съемные зубные протезы необходимо чистить зубной щеткой с пастой или с туалетным мылом два раза в день (утром и вечером), а также после еды по мере возможности.**
2. Во избежание поломки протеза, а также повреждения слизистой оболочки полости рта не рекомендуется принимать и пережевывать очень жесткую пищу (например, сухари), откусывать от больших кусков (например, от целого яблока).
3. В ночное время, если пациент снимает протезы, их необходимо держать во влажной среде (после чистки завернуть протезы во влажную салфетку) либо в сосуде с водой. С протезами во рту можно спать.
4. Во избежание поломки протезов не допускайте их падения на кафельный пол, в раковину и на другие твердые поверхности.
5. По мере образования жесткого зубного налета на протезах их необходимо очищать специальными средствами, которые продаются в аптеках.
6. При нарушении фиксации съемного протеза, что может быть связано с ослаблением кламмерной фиксации, необходимо обратиться в клинику ортопедической стоматологии для активации кламмеров.
7. Ни в коем случае, ни при каких обстоятельствах не пытаться самому провести исправления, починку или другие воздействия на протез.
8. В случае поломки или возникновении трещины в базисе съемного протеза пациенту необходимо срочно обратиться в клинику ортопедической стоматологии для починки протеза.

ПРАВИЛА ПОЛЬЗОВАНИЯ НЕСЪЕМНЫМИ ЗУБНЫМИ ПРОТЕЗАМИ

1. Несъемные зубные протезы необходимо чистить зубной щеткой с пастой так же, как естественные зубы два раза в день. После еды полость рта следует полоскать для удаления остатков пищи. При возникновении кровоточивости при чистке зубов нельзя прекращать гигиенические процедуры. Если кровоточивость не исчезла в течение 3—4 дней, необходимо обратиться в клинику ортопедической стоматологии.

2. Если протез зафиксирован на временный цемент, не рекомендуется жевать жевательную резинку и другие вязкие пищевые продукты.
3. Во избежание поломки протеза, скола облицовочного материала, а также повреждения слизистой оболочки полости рта не рекомендуется принимать и пережевывать очень жесткую пищу (например, сухари), откусывать от больших кусков (например, от цельного яблока).
4. При нарушении фиксации несъемного протеза необходимо обратиться в клинику ортопедической стоматологии. Признаками нарушения фиксации могут быть «хлюпанье» протеза, неприятный запах изо рта.
5. В случае скола облицовочного материала нужно обратиться в клинику ортопедической стоматологии.
6. При появлении болезненных ощущений в области коронок, воспаления десны вокруг коронки (кровоточивость десны) срочно обратитесь в клинику ортопедической стоматологии.

Приложение 3

К клиническим рекомендациям (протоколам лечения) частичное отсутствие зубов (частичная вторичная адентия, потеря зубов вследствие несчастного случая, удаления или локализованного пародонтита)

ВЫБОР ОРТОПЕДИЧЕСКИХ КОНСТРУКЦИЙ ПРИ ЧАСТИЧНОЙ ВТОРИЧНОЙ АДЕНТИИ С ВКЛЮЧЕННЫМИ ДЕФЕКТАМИ

Протяженность дефекта	Условия	Показанное лечение и ортопедическая конструкция	Кратность выполнения
Отсутствие одного зуба в жевательных группах зубов (с одной или с двух сторон челюсти)	Физиологический прикус	Диспансерное наблюдение	1 раз в 6 месяцев
	Физиологический прикус	Частичный съемный пластиночный протез, бюгельный протез, несъемный мостовидный протез, несъемный консольный протез, протез на имплантатах	По потребности
	Физиологический прикус, отсутствие противопоказаний к денальной имплантации, наличие условий для имплантации, интактные соседние зубы	Протез на имплантате	По потребности
Отсутствие 2-3-х зубов в области жевательных зубов с одной стороны	Здоровый пародонт опорных зубов	Несъемный мостовидный протез (облицовка на верхней челюсти до 5-го включительно, на нижней до 4-го зуба включительно)	Согласно алгоритму
		Несъемный мостовидный протез (облицовка на верхней челюсти далее 5-го, на нижней далее 4-го зуба), протез на имплантатах	По потребности
	Интактные соседние зубы	Частичный съемный пластиночный протез, бюгельный протез, протез на имплантатах	По потребности
	Сомнительный или плохой прогноз в	Частичный съемный пластиночный протез	Согласно алгоритму

	отношении состояния пародонта опорных зубов	Бюгельный протез, протез на имплантатах	По потребности
Отсутствие более 3-х зубов в области жевательных зубов с одной стороны челюсти	Независимо от состояния пародонта	Частичный съемный пластиночный протез	Согласно алгоритму
		Бюгельный протез, протез на имплантатах	По потребности
Отсутствие более 4-х зубов в зубном ряду	Достаточное количество опорных зубов (минимум в соотношении – отсутствующий зуб: опорные зубы = 1:2), здоровый пародонт	Несъемный мостовидный протез для замещения отдельных дефектов (облицовка на верхней челюсти до 5-го включительно, на нижней до 4-го зуба включительно)	Согласно алгоритму
		Несъемный мостовидный протез для замещения отдельных дефектов (облицовка на верхней челюсти далее 5-го, на нижней далее 4-го зуба), протез на имплантатах	По потребности
	Интактные соседние зубы	Частичный съемный пластиночный протез, бюгельный протез, протез на имплантатах	По потребности
	Сомнительный или плохой прогноз в отношении состояния пародонта опорных зубов	Частичный съемный пластиночный протез	Согласно алгоритму
		Бюгельный протез, протез на имплантатах	По потребности
	Недостаточное количество опорных зубов	Частичный съемный пластиночный протез	Согласно алгоритму
Бюгельный протез, протез на имплантатах		По потребности	
Отсутствие 1-4-х зубов во фронтальной области	Здоровый пародонт опорных зубов	Несъемный мостовидный протез	Согласно алгоритму
	Сомнительный или плохой прогноз в отношении состояния пародонта опорных зубов	Частичный съемный пластиночный протез	Согласно алгоритму
		Бюгельный протез, протез на имплантатах	По потребности
Интактные соседние зубы	Частичный съемный пластиночный протез, бюгельный протез, протез на имплантатах	По потребности	
Отсутствие 1 зуба во фронтальной области	Здоровый пародонт опорных зубов	Несъемный консольный протез, протез на имплантатах	По потребности
	Физиологический прикус, отсутствие	Протез на имплантате	По потребности

	противопоказаний к дентальной имплантации, наличие условий для имплантации, интактные соседние зубы		
--	---	--	--

Приложение 4

К клиническим рекомендациям (протоколам лечения) частичное отсутствие зубов (частичная вторичная адентия, потеря зубов вследствие несчастного случая, удаления или локализованного пародонтита)

ВЫБОР ОРТОПЕДИЧЕСКИХ КОНСТРУКЦИЙ ПРИ ЛЕЧЕНИИ СОЧЕТАННЫХ ДЕФЕКТОВ ЗУБНОГО РЯДА

Дефект, определяющий клиническую ситуацию/ сочетанный дефект	Условия	Показанное лечение и ортопедическая конструкция	Кратность выполнения
Концевой дефект – отсутствие 2-х зубов (односторонний или двусторонний дефект) / включенные дефекты	В области концевого дефекта наличие естественных зубов-антагонистов с признаками феномена Попова-Годона	Частичный съемный пластиночный протез, замещающий все дефекты	Согласно алгоритму
		Бюгельный протез, замещающий все дефекты, протез на имплантатах	По потребности
	Аллергическая реакция на пластмассу базиса протеза	Бюгельный протез, замещающий все дефекты	Согласно алгоритму
		протез на имплантатах	По потребности
Концевой дефект – отсутствие 3-х зубов (односторонний или двусторонний дефект) / включенный дефект – отсутствие одного зуба в жевательных группах зубов (с одной или с двух сторон челюсти)	Независимо от наличия естественных зубов-антагонистов	Частичный съемный пластиночный протез, замещающий все дефекты	Согласно алгоритму
		Бюгельный протез, замещающий все дефекты; несъемные мостовидные протезы и/или несъемные консольные протезы, возмещающие дефекты, протез на имплантатах	По потребности
Концевой дефект – отсутствие более 3-х зубов (односторонний или двусторонний дефект) / включенный дефект или включенные дефекты в области фронтальных и/или жевательных зубов	Независимо от наличия естественных зубов-антагонистов	Частичный съемный пластиночный протез, замещающий все дефекты	Согласно алгоритму
		Бюгельный протез, замещающий все дефекты, протез на имплантатах	По потребности
	Аллергическая реакция на пластмассу базиса протеза	Бюгельный протез, замещающий все дефекты	Согласно алгоритму
	В области концевых и включенных дефектов здоровый пародонт опорных зубов	В области концевого дефекта частичный съемный пластиночный протез или бюгельный протез / в области включенных дефектов несъемный мостовидный	По потребности

		протез (несъемные мостовидные протезы), протез на имплантатах	
Включенный дефект – отсутствие 1-3-х зубов в области жевательных зубов с одной стороны / концевой дефект с другой стороны, не требующий обязательного протезирования	В области включенного дефекта здоровый пародонт опорных зубов	В области включенного дефекта несъемный мостовидный протез / в области концевой дефекта протезирование по потребности	Согласно алгоритму
	Сомнительный или плохой прогноз в отношении состояния пародонта опорных зубов	Частичный съемный пластиночный протез, замещающий все дефекты	Согласно алгоритму
	Сомнительный или плохой прогноз в отношении состояния пародонта опорных зубов, аллергическая реакция на пластмассу базиса протеза	Бюгельный протез, замещающий все дефекты	Согласно алгоритму
Включенный дефект – отсутствие более 3-х зубов в области жевательных зубов с одной стороны челюсти / концевой дефект с другой стороны, не требующий обязательного протезирования	Независимо от состояния пародонта	Частичный съемный пластиночный протез, замещающий все дефекты	Согласно алгоритму
		Бюгельный протез, замещающий все дефекты, протез на имплантатах	По потребности
	Аллергическая реакция на пластмассу базиса протеза	Бюгельный протез, замещающий все дефекты	Согласно алгоритму
Сочетанные дефекты – отсутствие более 4-х зубов в зубном ряду при условии концевой дефекта, не требующий обязательного протезирования	В области включенных дефектов достаточное количество опорных зубов – (минимум в соотношении отсутствующий зуб: опорные зубы = 1:2), здоровый пародонт	В области включенных дефектов несъемные мостовидные протезы для восстановления отдельных дефектов (облицовка на верхней челюсти до 5-го, на нижней – до 4-го зуба) / в области концевой дефекта протезирование по потребности	Согласно алгоритму
	В области включенных дефектов сомнительный или плохой прогноз в отношении состояния пародонта опорных зубов и/или	Частичный съемный пластиночный протез, замещающий все дефекты	Согласно алгоритму

	недостаточное количество опорных зубов		
	В области включенных дефектов сомнительный или плохой прогноз в отношении состояния пародонта опорных зубов и/или недостаточное количество опорных зубов; аллергическая реакция на пластмассу базиса протеза	Бюгельный протез, замещающий все дефекты	Согласно алгоритму
Включенный дефект – отсутствие 1-4-х зубов во фронтальной области / концевой дефект (концевые дефекты), не требующий обязательного протезирования	В области включенного дефекта здоровый пародонт опорных зубов	В области включенного дефекта несъемный мостовидный протез / в области концевого дефекта протезирование по потребности	Согласно алгоритму
	В области включенного дефекта сомнительный или плохой прогноз в отношении состояния пародонта опорных зубов	Частичный съемный пластиночный протез, замещающий все дефекты	Согласно алгоритму
	В области включенного дефекта сомнительный или плохой прогноз в отношении состояния пародонта опорных зубов; аллергическая реакция на пластмассу базиса протеза	Бюгельный протез, замещающий все дефекты	Согласно алгоритму
Включенный дефект – отсутствие 1 зуба во фронтальной области / концевой дефект (концевые дефекты), не требующий обязательного протезирования	Здоровый пародонт опорных зубов	Несъемный консольный протез / в области концевого дефекта протезирование по потребности, протез на имплантатах	По потребности

Приложение 5

К клиническим рекомендациям (протоколам лечения) частичное отсутствие зубов (частичная вторичная адентия, потеря зубов вследствие несчастного случая, удаления или локализованного пародонтита)

КАРТА ПАЦИЕНТА

История болезни № _____

Наименование учреждения _____

Дата: начало наблюдения _____ окончание наблюдения _____

Ф.И.О. _____ возраст _____

Диагноз основной _____

Сопутствующие заболевания: _____

Модель пациента: _____

Объем оказанной нелекарственной медицинской помощи: _____

Код	Наименование ПМУ	Отметка о выполнении (кратность)
В процессе диагностики		
A 01.02.003	Пальпация мышц	
A 01.04.002	Визуальное исследование суставов	
A 01.04.003	Пальпация суставов	
A 01.04.004	Перкуссия суставов	
A 01.07.001	Сбор анамнеза и жалоб при патологии полости рта	
A 01.07.002	Визуальное исследование при патологии полости рта	
A 01.07.003	Пальпация органов полости рта	
A 01.07.004	Перкуссия при патологии полости рта	
A 01.07.005	Внешний осмотр челюстно-лицевой области	
A 01.07.006	Пальпация челюстно-лицевой области	
A 01.07.007	Определение степени открывания рта и ограничения подвижности нижней челюсти	
A 02.04.003	Измерение подвижности сустава (углометрия)	
A 02.04.004	Аускультация сустава	
A 02.07.001	Осмотр полости рта с помощью дополнительных инструментов	
A 02.07.002	Исследование кариозных полостей с использованием стоматологического зонда	
A 02.07.003	Исследование зубодесневых карманов с помощью пародонтологического зонда	
A 02.07.004	Антропометрические исследования	
A 02.07.005	Термодиагностика зубов	
A 02.07.006	Определение прикуса	
A 02.07.007	Перкуссия зубов	

A 02.07.008	Определение степени патологической подвижности зубов	
A 02.07.009	Одонтопародонтограмма	
A 02.07.010	Исследования на диагностических моделях челюстей	
A 05.07.001	Электроодонтометрия	
A 06.07.001	Панорамная рентгенография верхней челюсти	
A 06.07.002	Панорамная рентгенография нижней челюсти	
A 06.07.003	Прицельная внутриротовая контактная рентгенография	
A 03.07.003	Диагностика состояния зубочелюстной системы с помощью методов и средств лучевой визуализации	
A 06.07.004	Ортопантомография	
A 06.07.007	Внутриротовая рентгенография в прикус	
A 06.07.008	Рентгенография верхней челюсти в косой проекции	
A 06.07.009	Рентгенография нижней челюсти в боковой проекции	
A 06.07.011	Радиовизиография челюстно-лицевой области	
A 09.07.001	Цитологическое исследование отделяемого полости рта	
A 09.07.002	Цитологическое исследование содержимого кисты (абсцесса) полости рта или содержимого зубодесневого кармана	
A 11.07.001	Биопсия слизистых оболочек полости рта	
A 12.07.001	Витальное окрашивание твердых тканей зуба	
A 12.07.003	Определение индексов гигиены полости рта	
A 12.07.004	Определение пародонтальных индексов	
В процессе лечения		
A 11.07.012	Инъекционное введение лекарственных средств в челюстно-лицевую область	
A 16.07.004	Восстановление зуба коронкой	
A 16.07.005	Восстановление целостности зубного ряда несъемным мостовидным протезом	
A 16.07.029	Избирательное шлифование твердых тканей зубов	
A 16.07.039	Протезирование частичными съемными пластиночными протезами	
A 16.07.040	Протезирование съемными бюгельными протезами	
A 25.07.001	Назначение лекарственной терапии при заболеваниях полости рта и зубов	
A 25.07.002	Назначение диетической терапии при заболеваниях полости рта и зубов	
D 01.01.04.03	Коррекция съемной ортопедической конструкции	
A 16.07.006	Протезирование зубов с использованием имплантатов	
A 16.07.038	Восстановление целостности зубного ряда съемными мостовидными протезами	
A 16.07.057	Снятие несъемной ортопедической конструкции	
A 16.07.060	Восстановление целостности зубного ряда несъемным консольным протезом	

Лекарственная помощь (указать применяемый препарат):

Осложнения лекарственной терапии (указать проявления):

Наименование препарата, их вызвавшего:

Исход (по классификатору исходов):

Информация о пациенте передана в учреждение, мониторирующее Протокол:

(название учреждения)

(дата)

Подпись лица, ответственного за мониторирующее протокола в медицинском учреждении:

ЗАКЛЮЧЕНИЕ ПРИ МОНИТОРИРОВАНИИ	Полнота выполнения обязательного перечня немедикаментозной помощи	да нет	ПРИМЕЧАНИЕ
	Выполнение сроков выполнения медицинских услуг	да нет	
	Полнота выполнения обязательного перечня лекарственного ассортимента	да нет	
	Соответствие лечения требованиям протокола по срокам/продолжительности	да нет	
	Комментарии: <hr/> <hr/> <hr/> <hr/> <hr/> <hr/> <hr/>		
<hr/> <hr/> (дата)		<hr/> <hr/> (подпись)	

Приложение 6

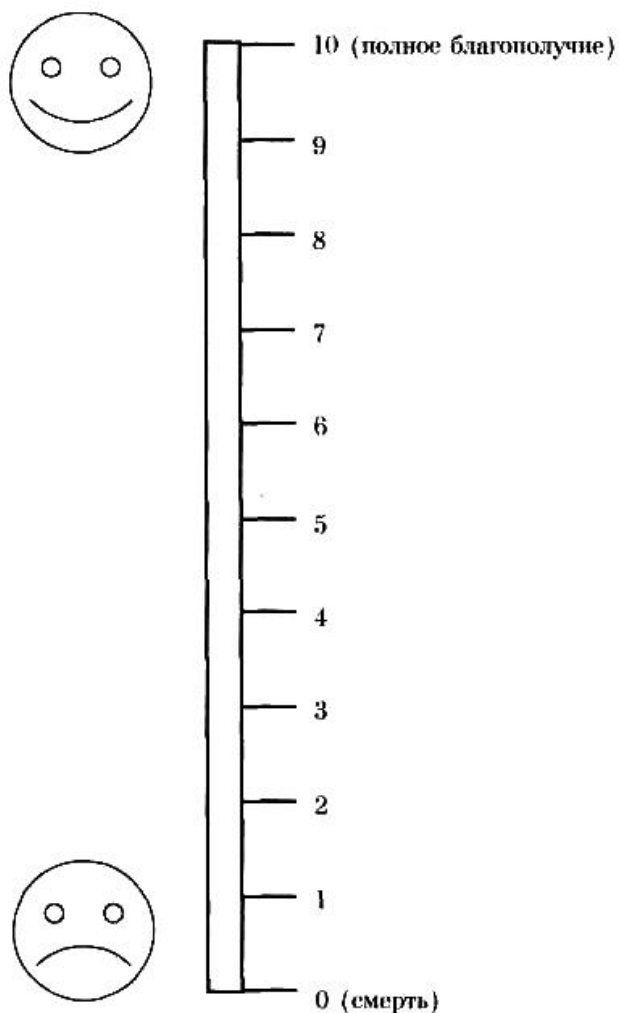
К клиническим рекомендациям (протоколам лечения) частичное отсутствие зубов (частичная вторичная адентия, потеря зубов вследствие несчастного случая, удаления или локализованного пародонтита)

АНКЕТА ПАЦИЕНТА

ФИО _____ **ДАТА ЗАПОЛНЕНИЯ** _____

**КАК ВЫ ОЦЕНИВАЕТЕ ВАШЕ ОБЩЕЕ САМОЧУВСТВИЕ НА
СЕГОДНЯШНИЙ ДЕНЬ?**

Отметьте, пожалуйста, на шкале значение, соответствующее состоянию
Вашего здоровья.



Приложение 7

К клиническим рекомендациям (протоколам лечения) частичное отсутствие зубов (частичная вторичная адентия, потеря зубов вследствие несчастного случая, удаления или локализованного пародонтита)

**РЕКОМЕНДУЕМЫЕ ПОГРАНИЧНЫЕ ДОЗЫ МЕСТНЫХ
АНЕСТЕТИКОВ ПРИ РАЗОВОЙ ИНФИЛЬТРАЦИОННОЙ
АНЕСТЕЗИИ**

Анестетик	Без вазоконстриктора		С вазоконстриктором	
	мг/кг массы тела	мг/70 кг массы тела	мг/кг массы тела	мг/70 кг массы тела
Артикаин	4,0	300	7,0	500
Бупивакаин	2,0	150	2,0	150
Лидокаин	4,0	300	7,0	500
Мепивакаин	4,0	300	7,0	500

Приложение 8

К клиническим рекомендациям (протоколам лечения) частичное отсутствие зубов (частичная вторичная адентия, потеря зубов вследствие несчастного случая, удаления или локализованного пародонтита)

ПЕРЕЧЕНЬ СТОМАТОЛОГИЧЕСКИХ МАТЕРИАЛОВ И ИНСТРУМЕНТОВ, НЕОБХОДИМЫХ ДЛЯ РАБОТЫ ВРАЧА

ОБЯЗАТЕЛЬНЫЙ ИНСТРУМЕНТ

1. Набор инструментов стоматологических (лоток, зеркало, шпатель, пинцет стоматологический, зонд стоматологический)
2. Алмазные боры для турбинного наконечника для препарирования твердых тканей зубов при изготовлении различных видов искусственных коронок
3. Карборундовые головки для прямого наконечника
4. Алмазные головки для прямого наконечника
5. Алмазные диски
6. Карборундовые диски
7. Дискодержатели для прямого наконечника
8. Турбинный наконечник
9. Прямой наконечник
10. Высокоскоростной наконечник (угловой) для турбинных боров
11. Стандартные слепочные (оттискные) ложки
12. Альгинатная слепочная (оттискная) масса
13. Базисный воск
14. Самоотвердеющая пластмасса холодной полимеризации
15. Клей для силиконовых слепочных (оттискных) масс
16. Полиры
17. Искусственные зубы
18. Цветовая шкала для определения цвета облицовки и искусственных зубов
19. Перчатки одноразовые
20. Специальный маркер для определения места коррекции на базисе протеза (карандаш, чернила)
21. Гипс простой
22. Шпатель для замешивания альгинатных слепочных (оттискных) материалов и гипса
23. Стекла стоматологические для замешивания
24. Чашка резиновая
25. Артикуляционная бумага
26. Цинкфосфатные цементы для постоянной фиксации несъемных конструкций
27. Горелка газовая

28. Маски одноразовые
29. Цементы для временной фиксации несъемных протезов
30. Карпульный шприц
31. Иглы к карпульному шприцу
32. Слюноотсосы одноразовые
33. Стаканы одноразовые
34. Щипцы крампонные
35. Ножницы коронковые
36. Щипцы коронковые
37. Наковальня
38. Молоточек стоматологический
39. Коронкосбиватель
40. Полиэфирный монофазный оттискной (слепочный) материал
41. Силиконовая оттискная (слепочная) масса для двойного оттиска (слепка)
42. Дезинфицирующий раствор для оттисков (слепков)
43. Контейнер для дезинфицирующего раствора
44. Стандартные ватные валики
45. Фартуки для пациента
46. Бумажные блоки для замешивания
47. Цветовая шкала для определения цвета облицовки и искусственных зубов
48. Стекла стоматологические для замешивания
49. Артикуляционная бумага
50. Карпульный шприц
51. Иглы к карпульному шприцу

ДОПОЛНИТЕЛЬНЫЙ АССОРТИМЕНТ

1. Лейкопластырь (для обклейки краев стандартной слепочной (оттискной) ложки)
2. Эластичные материалы для перебазировки съемного протеза в клинике
3. Супергипс
4. Индивидуально настраиваемый артикулятор с лицевой дугой
5. Стерилизатор гласперленовый
6. Аппарат ультразвуковой для очистки боров
7. Стеклоиономерный цемент для фиксации несъемных конструкций
8. Материал для изготовления временных капп в клинике
9. Бокс для стандартных ватных валиков
10. Слепочные модули
11. Динамометрический ключ
12. Ортопедический набор ключей для используемой системы имплантатов
13. Канюли для диспенсера

Приложение 9

К клиническим рекомендациям (протоколам лечения) частичное отсутствие зубов (частичная вторичная адентия, потеря зубов вследствие несчастного случая, удаления или локализованного пародонтита)

ФОРМА ДОБРОВОЛЬНОГО ИНФОРМИРОВАННОГО СОГЛАСИЯ ПАЦИЕНТА ПРИ ВЫПОЛНЕНИИ ПРОТОКОЛА

Приложение к медицинской карте № _____

Пациент _____

ФИО

получил разъяснения по поводу диагноза частичное отсутствие зубов (частичная вторичная адентия), получил информацию:

об особенностях течения заболевания _____

вероятной длительности лечения _____

о вероятном прогнозе _____

Пациенту предложен план обследования и лечения, включающий _____

Предложено изготовление следующей конструкции _____

на _____ челюсть

из материалов _____

Примерная стоимость изготовления протеза составляет около _____

Пациенту известен прейскурант, принятый в клинике.

Таким образом, пациент получил разъяснения о цели лечения и информацию о планируемых методах диагностики и лечения.

Пациент извещен о необходимости подготовки к протезированию:

Пациент извещен о необходимости в ходе лечения

получил указания и рекомендации по уходу за полостью рта.

Пациент извещен, что несоблюдение им рекомендаций врача может отрицательно сказаться на состоянии здоровья.

Пациент получил информацию о типичных осложнениях, связанных с данным заболеванием, с необходимыми диагностическими процедурами и с лечением.

Пациент извещен о вероятном течении заболевания и его осложнениях при отказе от лечения.

Пациент имел возможность задать любые интересующие его вопросы касательно состояния его здоровья, заболевания и лечения и получил на них удовлетворительные ответы.

Пациент получил информацию об альтернативных методах лечения, а также об их примерной стоимости.

Беседу провел врач _____ (подпись врача).

« _____ » 20__ г.

Пациент согласился с предложенным планом лечения, в чем расписался собственноручно _____ (подпись пациента)

или

расписался его законный представитель _____
(подпись законного представителя)

или

что удостоверяют присутствовавшие при беседе _____
(подпись врача)

(подпись свидетеля)

Пациент не согласился с планом лечения (отказался от предложенного вида протеза), в чем расписался собственноручно _____ (подпись пациента)

или расписался его законный представитель _____
(подпись законного представителя)

или

что удостоверяют присутствовавшие при беседе _____
(подпись врача)

(подпись свидетеля)

Пациент изъявил желание:

- дополнительно к предложенному лечению пройти обследование _____,
- получить дополнительную медицинскую услугу _____,
- вместо предложенного протеза получить _____.

Пациент получил информацию об указанном методе обследования/лечения.

Поскольку данный метод обследования/лечения также показан пациенту, он внесен в план лечения.

« _____ » 20__ г. _____ (подпись пациента)

(подпись врача)

Поскольку данный метод обследования/лечения не показан пациенту, он не внесен в план лечения.

« _____ » 20__ г. _____ (подпись пациента)

(подпись врача)

Приложение 10

К клиническим рекомендациям (протоколам лечения) частичное отсутствие зубов (частичная вторичная адентия, потеря зубов вследствие несчастного случая, удаления или локализованного пародонтита)

АЛГОРИТМ ИЗГОТОВЛЕНИЯ ПРОТЕЗОВ С ОПОРОЙ НА ИМПЛАНТАТЫ

Показания к имплантации.

Все варианты дефектов зубных рядов могут являться показанием для зубного протезирования с использованием имплантатов.

Противопоказания к имплантации.

Абсолютные противопоказания.

1) Общие – тяжелые общесоматические болезни: болезни сердечно-сосудистой системы в стадии декомпенсации; болезни крови и кроветворных органов (лимфогранулематоз, лейкозы, гемолитические анемии); психические расстройства и расстройства поведения; иммунопатологические заболевания и состояния (дефекты системы комплимента с выраженным снижением сопротивляемости организма, фагоцитарные расстройства, синдромы гуморальной недостаточности, гипоплазия тимуса и паращитовидных желез); некоторые болезни костно-мышечной системы и соединительной ткани (ревматические и ревматоидные процессы, врожденные остеопатии, костные дисплазии, состояния после лучевой и медикаментозной терапии); заболевания костной системы и другие патологические состояния, вызывающие нарушение трофики и ослабление регенерационной способности костной ткани (врожденные остеопатии, костные дисплазии, состояния после лучевой и медикаментозной терапии); болезни эндокринной системы, расстройства питания и нарушения обмена веществ (сахарный диабет I типа, дисфункции щитовидной и паращитовидных желез, болезни гипофиза и надпочечников); злокачественные новообразования; туберкулез; СПИД; венерические болезни; некоторые болезни кожи (дерматозы и склеродермия), регулярный прием в анамнезе наркотических препаратов; лечение бисфосфонатами; а также ряд заболеваний при условии, что имплантация не разрешена соответствующим специалистом: врожденные пороки и протезирование клапанов сердца.

2) Местные: некоторые болезни слизистой оболочки рта (хронический рецидивирующий афтозный стоматит, красная волчанка, пузырчатка, синдром Шегрена, синдром Бехчета); генерализованный пародонтит тяжелой степени.

Относительные противопоказания.

1) Общие: остеопороз; низкое содержание эстрогена у женщин – например, после овариоэктомии; доброкачественные новообразования; хронические инфекционные болезни; вредные привычки (злоупотребление алкоголем и курением, наркомания); возраст до 18 лет; беременность и лактация.

2) Местные: неудовлетворительная гигиена рта.

Подготовка лунки зуба к имплантации.

При планировании зубного протезирования на имплантатах, уже во

время удаления зуба/зубов, необходима специальная подготовка для сохранения объема альвеолярного отростка (альвеолярной части) челюсти и оптимизации внутренней структуры костной ткани. Особое внимание следует уделять максимально щадящей экстракции и обработки альвеолы. Для сокращения сроков подготовки к операции имплантации рекомендуется заполнение лунки костнопластическим материалом и/или наложение на лунку мембраны для направленной регенерации кости. Лучше всего использовать нерезорбируемую мембрану и наложение сближающих (удерживающих) швов без отслоения слизисто-надкостничного лоскута. Если костнопластический материал применяется без мембраны или используется резорбируемая мембрана, то обязательно герметичное ушивание слизистой оболочки над альвеолой.

Срок имплантации после удаления зуба.

Оптимальным можно считать имплантацию в альвеолу с полностью завершившейся регенерацией, включая заполнение костной тканью всего объема альвеолы, формирование наружной компактной пластинки и нормальной слизистой оболочки. Такое состояние может достигаться в срок от 3-4 до 9-12 месяцев после удаления зуба, в среднем – через 4-6 месяцев.

При сохранении стенок альвеолы и отсутствии патологического процесса в лунке возможна установка имплантатов через 6 недель после удаления зуба.

Если возможно полное устранение патологически измененных тканей и обеспечение полноценной первичной фиксации имплантатов, то допускается выполнение имплантации одномоментно с удалением зуба или до достижения состояния полного завершения регенеративных процессов в лунке удаленного зуба. Допускается выполнение имплантации спустя год и более после удаления зуба.

Планирование ортопедической конструкции.

В каждой конкретной клинической ситуации конструкция зубного протеза, количество имплантатов, их тип, размер и расположение определяются в зависимости от состояния костной ткани в области имплантации (высота, ширина и плотность кости) и зубов-антагонистов, т.е. индивидуально.

Если дефект зубного ряда заключается в отсутствии одного или двух зубов, то каждый отсутствующий зуб возмещается одним имплантатом и искусственной короной.

Если дефект зубного ряда имеет протяженность три и более зуба, то может быть использовано как протезирование одиночными коронками, так и мостовидное протезирование. В составе каждого мостовидного протеза оптимальным вариантом соотношения количества искусственных опорных коронок с опорой на имплантатах и искусственных фасеток, не имеющих опоры, следует считать 2:1. Не рекомендуется в составе одной зубопротезной конструкции связывать имплантаты и естественные зубы.

При несъемном протезировании с опорой на имплантаты не допускается использовать консольные элементы зубного протеза.

Выбор типа, размера имплантатов и их расположения.

Оптимальным вариантом конструкции следует считать осесимметричные (цилиндрические и конусные) имплантаты.

Оптимальная длина имплантата – 11-14 мм. Реже могут использоваться имплантаты длиной от 5 до 10 мм и длиннее 14 мм.

Рекомендуется использовать имплантаты следующего диаметра: верхние боковые резцы и нижние резцы: оптимальный диаметр – $3,3\pm 0,2$ мм.; верхние центральные резцы, клыки и премоляры обеих челюстей: оптимальный диаметр – $4,0\pm 0,2$ мм, в качестве исключения можно использовать имплантаты диаметром $3,3\pm 0,2$ мм.; моляры обеих челюстей: оптимальный диаметр – не менее 4,0 мм, в качестве исключения можно использовать имплантаты диаметром $3,8\pm 0,2$ мм.

При планировании размера имплантата необходимо учесть, что на всех участках поверхности имплантата его должна окружать костная ткань, толщиной не менее 0,5-1 мм. Расстояние между двумя имплантатами должно быть не менее 2-3 мм.

При выборе размера имплантата необходимо учесть, что минимальное расстояние от имплантата до анатомических образований должно быть следующее: от носовой полости и верхнечелюстного синуса – 1 мм или контакт с компактной пластиной дна этих анатомических образований; от нижнечелюстного канала – не менее 1 мм; от ментального отверстия – не менее 1,5 мм. Необходимо учитывать, что при расположении имплантатов в области между ментальными отверстиями их верхушки должны отстоять от нижнего края челюсти не менее чем на 1,5 мм.

Увеличение объема костной ткани.

Если размер альвеолярного отростка (альвеолярной части) челюсти не позволяет выполнять установку имплантата, то рекомендуется проводить наращивание объема костной ткани, которое может выполняться одномоментно с имплантацией или как самостоятельная предимплантационная операция.

Диагностическое и временное протезирование.

На всех этапах имплантологического лечения (до и после операции имплантации, во время изготовления постоянной зубопротезной конструкции) пациенту рекомендуется пользоваться временными зубными протезами.

Рекомендуется проводить диагностическое моделирование будущих искусственных зубов. Временные протезы следует считать косметическим и функциональным ориентиром для изготовления постоянных зубопротезных конструкций.

Операция дентальной имплантации.

При операции дентальной имплантации всегда необходимо применение операционных шаблонов. При изготовлении операционных шаблонов: если планируются несъемные конструкции зубных протезов, то центральная точка имплантата (место его прохождения через гребень альвеолярного отростка или альвеолярной части челюсти) должна соответствовать центру искусственной коронки.

Ось имплантата должна быть параллельна соседним имплантатам и

естественным зубам или отклоняться от их оси не более чем на 5-7°.

Наружный край имплантата должен располагаться на уровне гребня альвеолярного отростка или альвеолярной части челюсти, выступая из него или погружаясь в него не более чем на 0,5 мм. При использовании имплантатов с эффектом переключения платформ (если начальная часть абатмента имеет меньший диаметр, чем сам имплантат) допустимое погружение имплантата возможно до 1,5 мм от гребня альвеолы.

Необходимо обеспечить достаточную первичную фиксацию имплантата в костной ткани. Оптимальное усилие введения имплантата в кость – 35-40 Н·см, максимальное – 45-50 Н·см, минимальное – 25-30 Н·см.

Срок достижения остеоинтеграции.

В подавляющем большинстве случаев для достижения остеоинтеграции необходим срок 3-4 месяца на нижней челюсти и 4-6 месяцев на верхней челюсти.

При благоприятных клинических условиях может применяться непосредственная нагрузка имплантатов. Для этого необходимо использовать временные зубные протезы с опорой на временный или постоянный абатмент. Обязательными условиями непосредственной нагрузки следует считать: использование имплантата оптимального размера, плотность кости 1-го или 2-го типов по классификации U. Lekholm и G. Zarb (1985), которая предусматривает выделение 5 типов формы альвеолярных отростков челюстей в зависимости от их сохранности или, наоборот, атрофии: А, В, С, D и Е («А» – наибольший объем альвеолярного отростка, «Е» – наименьший), а также 4 типа плотности костной ткани: 1, 2, 3 и 4 («1» – самая плотная кость, «4» – самая рыхлая) и объективно подтвержденная высокая первичная стабильность имплантата.

Второй этап имплантации и срок до получения оттиска.

Второй этап имплантации проводится при достижении остеоинтеграции имплантата, подтвержденной рентгенологическим исследованием и оценкой стабильности имплантата.

На втором этапе имплантации винт-заглушка имплантата заменяется формирователем десны, который полностью выступает над ее поверхностью и имеет диаметр, соответствующий шейке будущего искусственного зуба или абатмента, несущего конструкцию для фиксации съемного протеза.

При изготовлении несъемных конструкций зубных протезов в косметически значимой зоне (верхние резцы, клыки и премоляры) и/или при условии толщины десны более чем 1,5-2 мм, от установки формирователя десны до получения оттиска рекомендуется срок 3-4 недели. При условии толщины десны не более чем 1,5-2 мм в области верхних моляров и всех нижних зубов, а также при всех видах съемного протезирования, срок от установки формирователя десны до получения оттиска должен составлять 1-2 недели. Кроме того, возможно формирование десны временными коронками с опорой на временный или постоянный абатмент.

Клинико-лабораторные этапы изготовления зубных протезов с опорой на имплантаты.

Оттиск (слепок) с имплантата получают при помощи оттискных

(слепочных) модулей (трансферов). Если имплантаты параллельны между собой или угол отклонения не превышает 5-7°, то используется техника закрытой ложки (стандартная оттискная (слепочная) ложка и силиконовый материал). Если имплантаты отклоняются друг от друга более чем на 5-7°, то используется техника открытой оттискной (слепочной) ложки с предварительным изготовлением перфорированной индивидуальной ложки.

При изготовлении рабочей модели челюстей рекомендуется использование десневой маски.

В качестве несъемных конструкций с опорой на имплантаты могут применяться протезы из композитных материалов, металлокерамические и металлопластмассовые протезы (с опорой на металлические абатменты), а также безметалловая керамика (с фиксацией к абатментам из оксида циркония и его аналогов).

Выбор абатментов осуществляется из стандартных вариантов фабричного изготовления с возможностью их индивидуальной коррекции, либо абатменты изготавливаются индивидуально методом литья или фрезеровки.

При протезировании на имплантатах с использованием мостовидных, необходимо уменьшение площади и выраженности рельефа окклюзионной поверхности премоляров и моляров.

Конструкция зубного протеза должна обеспечивать возможность полноценного гигиенического ухода.

Особое внимание необходимо обращать на усилия при закручивании формирователя десны, оттискного (слепочного) модуля и абатмента. Как правило, во время примерок данная процедура выполняется с усилием 15-25 Н·см. Финишная фиксация абатментов осуществляется с усилием 30-35 Н·см.

Фиксация несъемных протезов к абатментам осуществляется на цемент, либо при помощи трансокклюзионных или боковых винтов. Перед фиксацией искусственной коронки нужно изолировать центральный винт абатмента.

Первую фиксацию несъемного протеза рекомендуется выполнять на временный цемент. Фиксация на постоянный цемент возможна через 1-2 месяца, также возможно постоянное ведение пациентов с несъемными конструкциями на имплантатах только на временном цементе, но при этом пациент должен быть проинформирован об этом. Перед фиксацией несъемной ортопедической конструкции на постоянный цемент при необходимости можно выкрутить абатмент, подвергнуть все компоненты конструкции очистке и контролю, после чего производится фиксация абатмента и искусственной коронки.

Динамическое наблюдение за результатами лечения.

Контрольные осмотры пациента рекомендуется проводить через месяц и через полгода после фиксации ортопедической конструкции. Последующий динамический контроль состояния имплантатов и зубных протезов рекомендуется выполнять 1 раз в 6 месяцев. При каждом контрольном осмотре определяется гигиеническое состояние рта и ортопедической конструкций, состояние десны вокруг каждого имплантата, окклюзионные взаимоотношения, оценивается стабильность каждого имплантата и делается

рентгеновский снимок. При каждом контрольном посещении пациента рекомендуется проводить профессиональную гигиену полости рта.

ЛИТЕРАТУРА

1. Абакаров СИ. Современные конструкции несъемных зубных протезов: Учеб. пособие. — М., 1994. — 95 с.
2. Асланов К.Л. Осложнения при применении мостовидных протезов и меры по их профилактике: Автореф. дис.... канд. мед. наук. — М., 1984. — 22 с.
3. Большаков Г.В. Одонтопрепарирование. — Саратов, 1983. - 272 с.
4. Большаков Г.В. Подготовка зубов к пломбированию и протезированию. — М.: Медицина, 1983. — 112 с.
5. Бушан М.Г., Каламкаров Х.А. Осложнения при зубном протезировании и их профилактика. — Кишинев, 1983. — 301 с.
6. Гаврилов Е.И. Теория и клиника протезирования частичными съёмными протезами. — М.: Медицина, 1973. — 367 с.
7. Гаврилов Е.И. Протез и протезное ложе. — М., 1979. — 264 с.
8. Гаврилов Е.И., Щербаков А.С. Ортопедическая стоматология: Учебник — М.: Медицина, 1984. — 576 с.
9. Гончаренко А.Д. Потребность в ортопедическом лечении съёмными пластиночными протезами среди сельского населения // Труды VI съезда Стоматологической ассоциации России. — М., 2000. — С. 394—395.
10. Дойников А.И. Замещение дефектов зубных рядов мостовидными протезами // Руководство по ортопедической стоматологии / Под ред. Л.В. Ильиной-Маркосян. — М., 1974. — С. 88—132.
11. Гросс М.Д., Мэтьюс Дж. Д. Нормализация окклюзии: Пер. с англ. — М.: Медицина, 1986. — 288 с.
12. Иванов С.Ю. Стоматологическая имплантология – М.: ГЭОТАР-МЕД, 2004. – 296 с.
13. Каламкаров Х.А. Ортопедическое лечение с применением металлокерамических протезов. — М., 1996. — 175 с.
14. Копейкин В.Н., Миргазизов М.З. Ортопедическая стоматология: Учебник. — Изд. 2-е доп. — М.: Медицина, 2001. — 624 с.
15. Копейкин В.Н., Миргазизов М.З., Малый А.Ю. Ошибки в ортопедической стоматологии: Профессиональные и медико-правовые аспекты. — М., 2002. — 240 с.
16. Кулаков А.А., Лосев Ф.Ф., Гветадзе Р.Ш. Зубная имплантация: основные принципы, современные достижения. — М.: ООО «Медицинское информационное агентство», 2006. — 152 с.
17. Курляндский В.Ю. Керамические и цельнолитые несъемные зубные протезы. — М., 1978. — 176 с.
18. Курляндский В.Ю. Ортопедическая стоматология: Учебник. — М.: Медицина, 1977. — 488 с.
19. Леманн К.М., Хельвиг Э. Основы терапевтической и ортопедической стоматологии: Пер. с нем. — Львов: ГалДент, 1999. — 298 с.
20. Малый А.Ю. Влияние металлокерамических протезов на кровообращение в краевом пародонте: Дис.... канд. мед. наук. — М.,

1989. — 138 с.
- 21.Малый А.Ю. Медико-правовое обоснование врачебных стандартов оказания медицинской помощи в клинике ортопедической стоматологии: Дис.... д-ра мед. наук. — М., 2001. — 272 с.
 - 22.Миликевич В.Ю. Профилактика осложнений при дефектах коронок жевательных зубов и зубных рядов: Автореф. дис...д-ра мед. наук. — М., 1984. — 31 с.
 - 23.МКБ-С: Международная классификация стоматологических болезней на основе МКБ-10: Пер. с англ. / ВОЗ / Науч. ред. А.Г. Колесник. — 3-е изд. — М.: Медицина, 1997. — VIII. — 248 с.
 - 24.Мушеев И.У., Олесова В.Н., Фрамович О.З. Практическая дентальная имплантология – М.: Парадиз, 2000. – 266 с.
 - 25.Никольский В.Ю. Дентальная имплантология: Учебное пособие, рекомендованное, 2006. – УМО Федерального агентства по здравоохранению и социальному развитию. – Москва: МИА. – 170 с.
 - 26.Параскевич В.Л. Дентальная имплантология. Основы теории и практики. – Минск: ООО «Юнипресс», 2002. – 368 с.
 - 27.Перзашкевич Л.М., Стрекалова И.М., Липшиц Д.Н., Иванов А.В. Опирающиеся зубные протезы. — М., 1974. — 73 с.
 - 28.Пономарева В.А. Механизмы развития и способы устранения зубочелюстных деформаций. — 2-е изд. — М.: Медицина, 1974. — 112 с.
 - 29.Приказ Министерства здравоохранения СССР от 03 июня 1985 г. № 884 «О мерах по повышению эффективности оказания ортопедической стоматологической помощи населению / Стоматологическая служба в нормативных документах. — М.: «ЕВА-пресс», 1998. — С. 384—409.
 - 30.Робустова Т.Г. Имплантация зубов (хирургические аспекты) – М.: Медицина, 2003. – 560 с.
 - 31.Руководство по ортопедической стоматологии / Под ред. В.Н. Копейкина. — М., 1993. — 496 с.
 - 32.Руководство по ортопедической стоматологии / Под ред. Л.В. Ильиной-Маркосян. — М., 1974. — 568 с.
 - 33.Рыбаков А.И., Базиян Г.В. Эпидемиология стоматологических заболеваний и пути их профилактики. — М., 1973. — 320 с.
 - 34.Рубин Л.Р. Электроодонтодиагностика. — М.: Медицина, 1976. — 136 с.
 - 35.Сальников А.Н. Профилактика осложнений после протезирования концевых дефектов зубных рядов: Дис.... канд. мед. наук. — М., 1991. — 164 с.
 - 36.Семенюк В.М., Вагнер В.Д., Онгоев П.А. Стоматология ортопедическая в вопросах и ответах. — М: Мед. книга — Н. Новгород: Изд-во НГМА, 2000. — 180 с.
 - 37.Справочник по стоматологии / Под ред. В.М. Безрукова. — М.: Медицина, 1998. — 656 с.
 - 38.Справочник стоматолога-ортопеда / Под ред. М.Г. Бушана. — Кишинев, 1988. — 428 с.

39. Стоматологическая заболеваемость населения России / Под ред. Э.М. Кузьминой. — М., 1999. — 228 с.
40. Хватова В.А. Диагностика и лечение нарушений функциональной окклюзии: Руководство. — Н. Новгород: Изд-во НГМА, 1996. — 276 с.
41. Щербаков А.С., Гаврилов Е.И., Трезубое В.Н., Жулев Е.Н. Ортопедическая стоматология. — СПб: Фолиант, 1999. — 512 с.
42. Brand H. Einfuehrung in die Implantologie. — Muenchen etc., 1996. — 168 S.
43. Cronstrom R., Rene N., Owall B., Blomqvist A. The Swedish patient insurance scheme and guarantee insurance for prosthodontic treatment // *Int. Dental J.* — 1992. — Vol. 42. — P. 113—118.
44. Einheitlicher Bewertungsmaassstab fuer Zahnaerztliche Leistungen (BEMA): Aktuelle Ergaenzungen. Stand 01.01.1999. — Herne, 1999. — 214 S.
45. Gebuehrenordnung fuer das Zentrum fuer Zahn-, Mund- und Kieferheilkunde No 415.436 vom 28.09.1994. - Zuerich, 1994. - 27 S.
46. Gebuehrenordnung fuer Zahnaerzte (GOZ). Stand 02.01.2002. — Koeln, 2002. — 72 S.
47. Heners M. Die Bedeutung allgemein anerkannten Regeln und ihrer Kriterien fuer die Qualitaetsdiskussion in der Zahnheilkunde. // *Dtsch.zahnaerztl/Ztschr.* — 1991. — Bd. 46. — S. 262.
48. Kerschbaum Th., Micheelis W., Fischbach H. Prothetische Versorgung in Ostdeutschland: Eine bevoelkerungsrepraesentative Untersuchung bei 35 bis 54-Jaehrigen // *Dtsch.zahnaerztl.Ztschr.* — 1996. — Bd. 51. — S. 452—455.
49. Kerschbaum Th., Micheelis W., Fischbach H., von Thun P. Prothetische Versorgung in der Bundesrepublik Deutschland: Eine bevoelkerungsrepraesentative Untersuchung bei 35 bis 54-Jaehrigen. // *Dtsch/zah-naerztl.Ztschr.* — 1994. — Bd. 49. — S. 900—994.
50. Koslowski P. Aerztliches Engagement und rationale Entscheidungsregeln // *Dtsch.zahnaerztl.Ztschr.* — 1991. — Bd. 46. — S. 182—185.
51. Lang N.P. Checkliste zahnaerztliche Behandlungsplanung. — Stuttgart — N.Y., 1988. — 213 S.
52. Miller A.J., Brunelle J.A., Carlos J.P., Brown L.J., Loe H. Oral Health of United States Adults: National Findings. — US Department of Health and Human Services, Public Health Services, National Institute of Health. — 1987. — 112 P.
53. Oral health surveys. Basic methods. — Geneva: WHO, 1987. - 512 p.
54. Pahnke D., Schwanewede H. Das ORATEL-Projekt: Qualitaetssicherung und Entscheidungsunterstuetzung // *Qualitaetssicherung in der Zahnheilkunde.* — Heidelberg, 1995. — S. 77—90.
55. Qualitaetsrichtlinien fuer zahnmedizinische Arbeiten. — Bern: SSO, 1999. — 193 S.
56. Qualitaetssicherung in der Zahnheilkunde. — Heidelberg, 1995. — 167 S.
57. Richtlinie fuer die Versorgung mit Zahnersatz und Zahnkronen. Gueltig ab 16.01.1994 / R.H. Schoenfeldro Die Abrechnungsbuch fuer die Zahnaerztliche Praxis. — Hannover, 1995. — S. 203—208.

58. Seznam zdravotních výkonů s bodovými hodnotami 1998. — Praha, 1998. — 623 P.
59. Sinha M. Qualität und Wirtschaftlichkeit in der zahnmedizinischen Versorgung // Beiträge zur Qualitätssicherung in der Zahnmedizin. — Baden-Baden, 1993. — S. 38—50.
60. Weber Th. Zahnmedizin. — Stuttgart — N.Y., Thieme, 1999. — 436 S.
61. Wirksamkeit und Effektivität in der Zahnheilkunde: neue Konzepte in der Diagnostik und Therapie.- Heidelberg, 1997. — 106 S.